

**Bildiri Numarası: SB - 1**  
**Referans Numarası: 3905**

## **İntraoperatif manuel testlerin Weber tip C lateral malleol kırıklarında sindezmoz fiksasyonuna karar vermedeki rolü**

### **1. Zeki TAŞDEMİR (Bildiri Sunan)**

Kartal Dr. Lütfi Kırdar Eğitim ve Araştırma Hastanesi, İstanbul

### **2. Emre KAYA**

Kartal Dr. Lütfi Kırdar Eğitim ve Araştırma Hastanesi, İstanbul

### **3. Furkan AKBAŞ**

Kartal Dr. Lütfi Kırdar Eğitim ve Araştırma Hastanesi, İstanbul

## **Giriş**

Kliniğimizde ameliyat ettiğimiz Weber tip C kırıklarının preoperatif çekilen BT'de sindezmoz yaralanması olmasına rağmen bazılarının intraoperatif manuel testlerde sindezmoz yaralanması olmadığını gördük ve bunlara sindezmoz vida tespiti yapmadık ama testlerde şüpheli olanlara sindezmoz vida tespiti yaptık. Bu iki grubun radyolojik ve fonksiyonel sonuçlarını karşılaştırdık.

## **Gereç ve Yöntem**

Çalışmamıza 2014 ile 2018 tarihleri arasında acil kliniğimize başvuran ameliyat öncesi ayak bileği BT'de sindezmoz yaralanması tespit edilen Weber tip C lateral malleol kırığı olan 37 hasta dahil edildi. Dahil etme kriterleri; 18 yaştan büyük ve açık redüksiyon gerektiren kırığı olanlar, ameliyat öncesi AP/lateral grafilerde ve BT'de sindezmoz yaralanması olan ve lateral malleoldeki kırık kaynaması saptandıktan sonra en az 2 sene takibi olan hastalar çalışmaya dahil edildi. Eklüzyon kriterleri; geçirilmiş ayak bileği kırığı olanlar, eşlik eden tibia kırığı olanlar, diyabetik veya diğer nöropatili, travma ile cerrahi süresi 7 günden fazla olanlar, patolojik kırıklar ve uyum gösteremeyenlerdir. Tüm hastalara intraop. Cotton ve dış rotasyon stres testleri yapıldı ve son takiplerinde ayakta basarak bilateral ayak bileği grafisi ve bilateral yanyana ayak bileği BT si çekildi. Sağlam taraf ile karşılaştırarak malredüksiyon kararı verildi. Tüm hastalara VAS , AOFAS ve FADI skorları bakıldı.

## **Bulgular**

Çalışmaya katılan hastaların 23'ü (%62) erkek, 14'ü (%38) kadın idi.Çalışmaya katılan hastaların yaş ort. 39(19-80), ort. takip süresi 50 (22-68) ay idi.17 sinde (%45,9) sindezmoz vidası tespiti var(grup 1) iken 20 sinde (%54,1) sindezmoz tespiti yok(grup 2) idi. Morrey-Wiedeman sınıflamasına göre 5'nde (%13,3) grade 1, 2'nde (%5,4) grade 2 osteoartrit gelişmiş idi. Çalışmaya katılan hastaların 3'nde(%8,1) sindezmoz eklemde heterotipik ossfikasyon gelişti. Hastaların 3 ünde (%8,1) malredüksiyon gelişti.Çalışmaya katılan hastaların visual analog skoru(VAS) ort. 18, AOFAS ort. 90 ve FADI ort. 93 idi. Grup 1'de VAS skoru ort. 18, AOFAS skoru ort. 88 ve FADI ort. skoru 92 idi, Grup 2'de VAS skoru ort. 18 olarak yine aynı iken, AOFAS skoru ort. 89 ve FADI skoru 94 idi. Grup 2 de fonksiyonel skorlar hafif yüksek olsa da istatistiksel anlamlı bir fark saptanmadı. Grup 1'de 2 adet, grup 2'de 1 adet malredüksiyon gelişmiştir. Malredüksiyon ile sonlanan tüm hastaların sonuçları kötü idi.

## **Sonuç**

Ameliyat öncesi planlanmada çekilen BT'nin sindezmoz tespitine karar vermede yeterli olmadığını düşünüyoruz. Ayak bileği kırıklarında sindezmoz yaralanmasına ameliyat esnasında yapılan manuel testlerle karar vermek gerekir. Bu yöntem hem daha basit, ucuz ve güvenilirdir.

## **Anahtar Kelimeler**

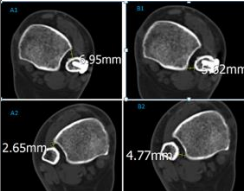
Sindezmoz malredüksiyon, Cotton test, lateral malleol

### Kurul için notlar

- Literatürde intraoperatif BT ile sindezmoz redüksiyonunun değerlendirilmesi ile oldukça düşük malredüksiyon oranları ve tatminkar sonuçlar elde edildiği bildirilmekle birlikte bizim çalışmamızın sonuçları ile benzerlik göstermektedir. - Tüm sindezmoz malredüksiyonu ile sonlanan vakalarımızın sonucu kötü idi. - İntraoperatif sindezmoz muayeneleri ile gereksiz sindezmoz tespiti gereksiniminin önleneceğini düşünüyoruz.

### Dosya Bilgileri

1 Dosya

Postop. bilateral BT'de sindezmoz malredüksiyon	A1: ameliyatlı taraf anterior tibiofibüler mesafe A2: sağlam taraf anterior tibiofibüler mesafe B1: ameliyatlı taraf posterior tibiofibüler mesafe B2: sağlam taraf posterior tibiofibüler mesafe $(A1 - A2) + (B1 - B2) / 2 =$ yanyana ölçümlerde tibiofibüler mesafede 2 mm den fazla artış = MALREDÜKSİYON	Gereç ve Yöntem	
--	---	-----------------------	---

**Bildiri Numarası: SB - 2**  
**Referans Numarası: 3914**

## **Is Acromioplasty Necessary in Arthroscopic Rotator Cuff Repair**

### **1. Mustafa ÖZÇAMDALLI (Bildiri Sunan)**

Ahi Evran Üniversitesi Eğitim Araştırma Hastanesi, Ortopedi ve Travmatoloji ABD, Kırşehir

### **2. Turan Bilge KIZKAPAN**

Çekirge Devlet Hastanesi, Ortopedi ve Travmatoloji Bölümü, Bursa

## **Giriş**

Subacromial decompression is a method that includes coracoacromial ligament release, subacromial bursectomy and anterior inferior acromioplasty in traditional practice. Various researches have shown excellent results of arthroscopic rotator cuff repair together with subacromial decompression. In the present study, we aimed to evaluate clinical and functional results of arthroscopic rotator cuff

## **Gereç ve Yöntem**

93 patients with full-thickness rotator cuff rupture and arthroscopic rotator cuff repair between 2016-2019 were included in the study. Acromioplasty was performed to 53 patients who underwent rotator cuff repair and were evaluated as group I. Acromioplasty was not performed to 40 patients after rotator cuff repair and recorded as group II. American Shoulder and Elbow Surgeons Shoulder Score (ASES), Oxford shoulder score and modified Constant-Murley score were used for clinical evaluation. Active and passive shoulder range of motion angles were measured in evaluating functional results.

## **Bulgular**

When the clinical results of patients with a follow-up period of 1 to 3 (average 2.2) years were evaluated, there was no statistically significant difference between ASES, Constant Murley and Oxford scores between Groups I and II. There was no statistically significant difference in terms of age, gender, dominant side, acromion shape and traumatic tear in both groups. There was also no significant difference in ROM between the two groups.

## **Sonuç**

In the treatment of arthroscopic rotator cuff rupture, acromioplasty has not superiority in clinical and functional scores in the early and mid-term.

## **Anahtar Kelimeler**

## **Kurul için notlar**

---

**Bildiri Numarası: SB - 3**  
**Referans Numarası: 3915**

## **Arthroscopic Pullout Suture Repair of Posterior Root Tear of the Medial Meniscus: Clinical Results With a minimum One Year Follow-up**

1. Mustafa ÖZÇAMDALLI (**Bildiriyi Sunan**)

Ahi Evran Üniversitesi Eğitim Araştırma Hastanesi, Ortopedi ve Travmatoloji ABD, Kırşehir

2. Turan Bilge KIZKAPAN

Çekirge Devlet Hastanesi, Ortopedi ve Travmatoloji Bölümü, Bursa

### **Giriş**

This study was prepared to document the short-term clinical efficacy of arthroscopic pullout suture repair in treating posterior root tears of the medial meniscus.

### **Gereç ve Yöntem**

Sixteen patients with posterior root tear of the medial meniscus were treated with arthroscopic pullout suture repair technique by the two authors between 2017 and 2019. Two patients lost during the follow-up. 14 patients results with a minimum of 1 year follow-up treated by arthroscopic pullout suture repair were analyzed. Clinical results evaluated by Lysholm knee and Hospital for Special Surgery scores.

### **Bulgular**

Mean follow-up time was 15.6 months(SD:2.2). Mean age at the time of surgery was 36.4 and 11 patients were male and 3 patients were female. The mean Hospital for Special Surgery scores improved from 59.3 preoperatively to 88.2 at final follow-up( $P<0.01$ ), and the mean preoperative Lysholm knee scores improved from 55.0 to 89.4 at final follow-up ( $P<0.01$ ). One patient experienced re-tear in postoperative 3th month, and reoperation was performed with the same technique.

### **Sonuç**

Short term results of arthroscopic pullout suture repair is promising in the treatment of patients with a symptomatic posterior root tear of the medial meniscus.

### **Anahtar Kelimeler**

### **Kurul için notlar**

---

**Bildiri Numarası: SB - 4**  
**Referans Numarası: 3916**

## **Comparison of the PRP and Corticosteroid treatment of early episodes in the treatment of chronic lateral epicondylitis.**

1. Mustafa ÖZÇAMDALLI (**Bildiriyi Sunan**)

Ahi Evran Üniversitesi Eğitim Araştırma Hastanesi, Ortopedi ve Travmatoloji ABD, Kırşehir

2. SİNAN OĞUZKAYA

Şarkışla İlçe Devlet Hastanesi, Ortopedi ve Travmatoloji, Sivas

### **Giriş**

Lateral epicondylitis is the most frequently diagnosed condition of the elbows and affects approximately 1% to 3% of the population. Strong gripping and repetitive wrist movements activities are main risk factors for lateral epicondylitis. Patients between 35-50 years of age are at high risk. First line treatment is medical treatment and activity modification but further treatments can be used for c

### **Gereç ve Yöntem**

52 patients included to the study which were diagnosed chronic lateral epicondylitis between 2017 and 2019. Six patients were excluded from the study because of lack of appropriate medical records. Mean follow-up period was 16 months. Patients divided into two groups according to treatment choice. Group A patients (n = 26), (mean age  $45.8 \pm 7$ ), (15 men, 11 women) patients received PRP for lateral epicondylitis, Group B patients (n = 20), (mean age  $48.3 \pm 8.8$ ), (14 male, 6 female) received corticosteroid injection. Both PRP and corticosteroids were injected into the common extensor tendon using a 22-gauge needle and a peppering technique. Patients were evaluated at the 4th week, 12th week, and 1th year after the injection. Visual analog scale (VAS) and Disabilities of the Arm, Shoulder and Hand (DASH) used for outcome tool.

### **Bulgular**

Both groups showed no difference according to demographic datas ( $P > .05$ ). There was no statistically significant difference between the two groups in terms of DASH score and VAS score at the 4th and 12th weeks ( $P > .05$ ). In the first year follow-up, DASH and VAS scores were significantly higher in group A ( $P < 0.05$ ).

### **Sonuç**

As a result, this report shows that a single concentrated autologous injection of platelets improves pain and function more effectively than corticosteroid injection at 1 year follow-up in treatment of chronic lateral epicondylitis.

### **Anahtar Kelimeler**

### **Kurul için notlar**

---

**Bildiri Numarası: SB - 5**  
**Referans Numarası: 3921**

## **Early results of Extracorporeal Shock Wave Therapy for Achilles Tendinopathy Among Sport-Active and Non-Sport Active Patients**

1. Mustafa ÖZÇAMDALLI (**Bildiriyi Sunan**)

Ahi Evran Üniversitesi Eğitim Araştırma Hastanesi,Ortopedi ve Travmatoloji ABD,Kırşehir

2. SİNAN OĞUZKAYA

Şarkışla İlçe Devlet Hastanesi, Ortopedi ve Travmatoloji, Sivas

### **Giriş**

Achilles tendinopathy is a common cause of disability and foot pain. Promising results previously reported after extracorporeal shock wave therapy(ESWT) in chronic cases. The purpose of this study was comparison of early clinical results of extracorporeal shock wave therapy (ESWT) for Achilles tendinopathy (AT) in sportive and non-sportive patients.

### **Gereç ve Yöntem**

A retrospective study was conducted on 24 patients with AT who received ESWT from February 2017 to November 2019. Patients were divided into 2 groups according to their preinjury condition: a sportive group, (S group; Tegner activity level >3; n= 14), and a non-sportive group (control group; Tegner activity level 3; n= 10). The mean age was  $34 \pm 6$  years for the SA group and  $33 \pm 5$  years for the control group. The Victorian Institute of Sports Assessment–Achilles (VISA-A) questionnaire scores and visual analogue scale (VAS) scores were used to evaluate the clinical outcomes before treatment, immediately after treatment, and 1 year after treatment.

### **Bulgular**

There were no significant differences between the groups with regard to VAS scores and VISA-A score before treatment. The patients were evaluated clinically for at 3rd month, 6th month and 1-year follow-up. After ESWT, VISA-A scores increased and VAS scores decreased consecutively in the third month, 6th month and 1st year in both groups. There was no statistically significant difference in terms of VAS score and VISA-A score in both groups at 3-month, 6-month and 1-year follow-up ( $P>0.05$ ).

### **Sonuç**

ESWT can improve symptoms of Achilles tendinopathy and there was no significant difference between sportive and non-sportive patients according to response to treatment.

### **Anahtar Kelimeler**

Extracorporeal Shock Wave Therapy ,Achilles Tendinopathy

### **Kurul için notlar**

---

**Bildiri Numarası: SB - 6**  
**Referans Numarası: 3934**

## **PCL'nin Tibial Avülsyon Kırıkları Cerrahi Tedavi Sonuçları**

### **1. Özkan KÖSE (Bildiri Sunan)**

Sağlık Bilimleri Üniversitesi Antalya Eğitim Araştırma Hastanesi Ortopedi ve Travmatoloji Bölümü,  
Antalya

### **2. Yusuf Alper KATI**

Sağlık Bilimleri Üniversitesi Antalya Eğitim Araştırma Hastanesi Ortopedi ve Travmatoloji Bölümü,  
Antalya

## **Giriş**

PCL'in tibial avülsiyon kırığı, izole PCL yırtılması ve PCL'in femoral avülsiyon kırığı ile birlikte PCL yaralanmalarının bir komponentidir. Yaralanma mekanizması diz fleksiyonda iken tibiaya posterior yönde yük binmesiyle ya da dizin hiper ekstansiyonu iledir. Bu çalışmada amaç, PCL'nin tibial avülsiyon kırıklarının açık redüksiyon ve tespit sonuçlarını değerlendirmektir.

## **Gereç ve Yöntem**

10 yıllık retrospektif bir inceleme sonrası PCL tibial avülsiyon kırığı olan hastalar tespit edildi. Cerrahi dışı tedavi uygulanan hastalar dışlandı. Hastalar; demografik veriler, etiyoloji, takip süresi, taraf, cerrahi işlem tipi, uygulanan yöntem, veda sayısı, ek diz bağ yaralanmaları açısından değerlendirildi. Cerrahi sonrası oluşan komplikasyonlar ve fonksiyonel sonuçlar VAS ve Lysholm Skorları ile değerlendirildi. minimum takip süresi 24 aydı.

## **Bulgular**

PCL tibial avülsiyon kırığı tanısı alan 14(11 Erkek, 3 Kadın) hasta retrospektif olarak izlendi. Yaş ortalaması 36.57(20-63) idi. 5 hastanın başvuru nedeni motosiklet kazası, 2 tanesi düşme, 3'ü araç dışı trafik kazası, 2'si bisiklet kazası, ve 2 hasta ise araç içi trafik kazası olarak kaydedildi. Takip süreleri ortalama 43,57(24-109) aydı. 9 hastada sağ taraf ve 5 hasta sol taraf etkilenmişti. Tüm hastalar başsız, başlı kanüllü ya da pullu başlı kanüllü vidalar ile opere edildi. Ameliyat sonrası 1 hastada 1100 fleksiyon, 2 hastada 1200 fleksiyon ve 1 hastada 1300 fleksiyon kısıtlılığı vardı. 1200 fleksiyon kısıtlılığı olan hastada 200 ekstansiyon kısıtlılığı vardı. Diğer hastalarda ekstansiyon kısıtlılığı yoktu. Postoperatif VAS sonuçları 3.04(2-5), Postoperatif Lysholm Skorları 79,78(67-99) idi.

## **Sonuç**

Son dönemde PCL avülsiyon yaralanmalarının cerrahi tedavisi için artroskopik veya klasik açık redüksiyon internal tespit halen geçerli iki yöntemdir. Biz açık redüksiyon ile tespitin daha anatomik olması ve vidanın optimal yerinin daha doğru tespit edilmesi nedeniyle açık redüksiyon ile tedaviyi önermekteyiz. Sonuçlarımız literatür ile uyumludur.

## **Anahtar Kelimeler**

PCL avülsiyonu, diz bağ yaralanması, açık redüksiyon

## **Kurul için notlar**

---

**Bildiri Numarası: SB - 8**  
**Referans Numarası: 3946**

**Artroskopik rotator manşet tamiri sonrası subakromial bupivakain enjeksiyonunun postoperatif ağrı üzerine etkisi**

**1. Enes Uluyardımcı**

**Develi Hatice-Muammer Kocatürk Devlet Hastanesi, Ortopedi ve Travmatoloji Kliniği, Kayseri**

**2. Şahin Çepni**

**Ankara Şehir Hastanesi, Ortopedi ve Travmatoloji ABD, Ankara**

**3. Umut Öktem**

**Ankara Şehir Hastanesi, Ortopedi ve Travmatoloji ABD, Ankara**

**4. Sinan Yılmaz**

**Muğla Sıtkı Koçman Üniversitesi EAH, Ortopedi ve Travmatoloji ABD, Muğla**

**Amaç**

**Artroskopik rotator manşet tamiri en sık uygulanan artroskopik omuz prosedürüdür. Artroskopik rotator manşet tamiri belirgin postoperatif ağrı ile ilişkilidir ve postoperatif ağrı yönetimi etkili, güvenli ve basit olmalıdır. Bu çalışmanın amacı artroskopik rotator manşet tamiri sonrası postoperatif ağrı kontrolünde subakromial bupivakain enjeksiyonunun etkinliğini değerlendirmektir.**

**Yöntem**

**Artroskopik rotator manşet onarımı yapılan, DeOrio ve Cofield sınıflamasına göre orta yırtık boyutuna (1-3 cm) sahip 29 hasta çalışmaya dâhil edildi. Cerrahi sonrası artroskopik ekipmanların çıkarılmasının hemen ardından subakromial bupivakain (30 ml %0,25 bupivakain ile 1:200.000 epinefrin) enjeksiyonu yapılan 15 hasta A grubu, plasebo olarak 30 ml salin enjeksiyonu yapılan 14 hasta ise B grubu olarak belirlendi. Her iki gruba da aynı genel anestezi prosedürü ve aynı postoperatif analjezi yöntemi uygulandı. On kadın ve beş erkekten oluşan A grubunda yaş ortalaması  $60,8 \pm 8,7$  iken dokuz kadın ve beş erkekten oluşan B grubunda yaş ortalaması  $61,9 \pm 8,1$  idi. Hastalar cerrahi öncesi, cerrahi sonrası 30. dakikada, 60. dakikada, 120. dakikada ve 12. saatte Vizüel Ağrı Skalası (VAS) ile değerlendirildi.**

**Bulgular**

**Her iki grup yaş, cinsiyet ve beden kitle indeksi bakımından benzerdi ( $p > 0,38$ ). Cerrahi öncesi VAS skoru A grubunda  $5,2 \pm 2,3$  iken B grubunda  $5,4 \pm 2,2$  idi ve iki grup arasında anlamlı farklılık yoktu ( $p = 0,32$ ). Postoperatif 30. dakikada VAS skorları A ve B gruplarında sırasıyla  $5,9 \pm 2,4$  ve  $8,1 \pm 2,8$ , postoperatif 60. dakikada  $4,7 \pm 2,1$  ve  $6,3 \pm 2,4$  ve postoperatif 120. dakikada ise  $4,1 \pm 1,8$  ve  $5,8 \pm 2,0$  olup A grubunda VAS skorları B grubuna kıyasla istatistiksel anlamlı düzeyde**

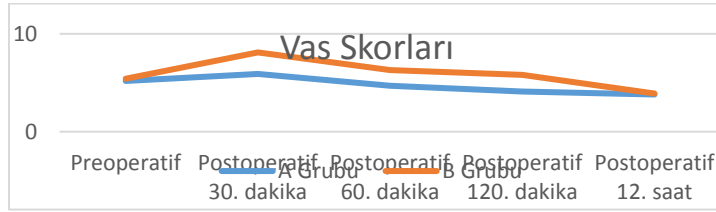

düşük olarak bulundu ( $p < 0,01$ ). Postoperatif 12. saatte ise VAS skorları A ve B gruplarında sırasıyla  $3,8 \pm 1,8$  ve  $3,9 \pm 1,9$  olup iki grup benzer olarak tespit edildi ( $p = 0,52$ ).

**Sonuç:** Artroskopik rotator manşet tamiri sonrası subakromial bupivakain enjeksiyonu ilk 120 dakikada plaseboya kıyasla daha düşük ağrı skorları ile ilişkilidir. Artroskopik rotator manşet tamiri sonrası subakromial bupivakain enjeksiyonu postoperatif ağrı kontrolünde etkili bir yöntemdir.

**Anahtar Kelimeler:** Artroskopi, Rotator manşet onarımı, Bupivakain

**Şekil 1.** VAS skorlarının iki grup arasında karşılaştırılması



**Tablo 1.** Demografik veriler (Sistemde ilk 3 değişken yok)

Değişken	A Grubu (n = 15)	B Grubu (n = 14)	p
Yaş	60,8 ± 8,7	61,9 ± 8,1	0,82
Cinsiyet			
Erkek	5 (%33,3)	5 (%35,7)	1
Kadın	10 (%66,6)	9 (%64,3)	1
Beden kitle indeksi (kg/m <sup>2</sup> )	28,9 ± 3,4	28,6 ± 4,3	0,38
Cerrahi öncesi VAS skoru	5,2 ± 2,3	5,4 ± 2,2	0,32
Postoperatif 30. dakikada VAS skoru	5,9 ± 2,4	8,1 ± 2,8	< 0,01
Postoperatif 60. dakikada VAS skoru	4,7 ± 2,1	6,3 ± 2,4	< 0,01
Postoperatif 120. dakikada VAS skoru	4,1 ± 1,8	5,8 ± 2,0	< 0,01
Postoperatif 12. saatte VAS skoru	3,8 ± 1,8	3,9 ± 1,9	0,52

**Bildiri Numarası: SB - 9**  
**Referans Numarası: 3948**

## **Talus Osteokondral Lezyonlu Hastalarda Ağrı Şiddeti, Ağırlık Aktarma, Taban Altı Basınç Duyusu, Postüral Kontrol ve İşlevsel Seviyenin İncelenmesi**

1. Başak Çağla ARSLAN

İstanbul Bilgi Üniversitesi, Sağlık Bilimleri Fakültesi, Ergoterapi Bölümü, İstanbul

2. Yıldız ERDOĞANOĞLU

Antalya Bilim Üniversitesi, Sağlık Bilimleri Fakültesi, Fizyoterapi ve Rehabilitasyon Bölümü, Antalya

3. Kaan Süleyman IRGIT (**Bildiriyi Sunan**)

Marmara Üniversitesi, Pendik Eğitim ve Araştırma Hastanesi, Ortopedi ve Travmatoloji Anabilim Dalı, İstanbul

4. Ömer BÜYÜKTOPÇU

Marmara Üniversitesi, Pendik Eğitim ve Araştırma Hastanesi, Ortopedi ve Travmatoloji Anabilim Dalı, İstanbul

### **Giriş**

Bu çalışma, talus osteokondral lezyonlu (TOL) hastalarda ağrı şiddeti, ağırlık aktarma, taban altı basınç duyusu, postüral kontrol ve işlevsel seviyenin incelenmesi amacıyla yapıldı.

### **Gereç ve Yöntem**

Çalışmaya, TOL tanısı almış 25 hasta ve benzer özellikte 25 sağlıklı kontrol alındı. Hastaların ve sağlıklı kontrollerin yaş, boy, kilo, baskın tarafları ile hastaların etkilenen taraf, özgeçmiş ve yakınma süreleri kaydedildi. Hastalarda ağrı şiddeti numerik ağrı değerlendirme ölçeği, ağırlık aktarma asimetrisi iki adet dijital ağırlık ölçer, taban altı basınç duyusu hafif dokunma, iki nokta ayırımı ve vibrasyon testleri ile postüral kontrolün statik denge değerlendirmesi "tek ayak üzerinde denge testi" ve dinamik denge değerlendirmesi "Y denge testi" ile işlevsel seviye, ayak-ayak bileği araştırması (FAOS) ile değerlendirildi.

### **Bulgular**

TOL hastalarının ağrı şiddeti ortalaması  $6,64 \pm 1,86$  olarak bulundu. TOL hastalarının gözler açık ağırlık aktarma asimetrisi sağlıklı kontrollerle karşılaştırıldığında fark ( $p < 0,05$ ) olduğu, gözler kapalı ağırlık aktarma asimetrisi karşılaştırıldığında fark olmadığı ( $p > 0,05$ ) bulundu. TOL hastaları ve sağlıklı kontrollerin taban altı basınç duyu sonuçlarında ayak tabanı orta iki nokta ayırımı ve vibrasyon duyusu arasında fark olduğu ( $p < 0,05$ ), hafif dokunma duyusu, trans-metatars ve topuk iki nokta ayırımı duyularında fark olmadığı ( $p > 0,05$ ) bulundu. TOL hastaları ve sağlıklı kontrollerin statik ve dinamik dengeleri arasında fark bulundu ( $p < 0,05$ ). TOL hastaları FAOS "Belirtiler ve Tutukluk" bölümünden  $66,60 \pm 21,12$ , "Ağrı" bölümünden  $61,16 \pm 17,74$ , "İş, Günlük Yaşam" bölümünden  $65,16 \pm 20,83$ , "İş-Spor ve Eğlence Faaliyetleri" bölümünden  $43,80 \pm 31,30$ , "Yaşam Kalitesi" bölümünden  $34,72 \pm 20,60$  puan aldıkları bulundu.

### **Sonuç**

TOL hastalarının sağlıklı kontrollere göre ağırlık aktarma asimetrisinin arttığı, vibrasyon duyularının azaldığı, postüral kontrollerinin bozulduğu ve işlevsel seviyelerinin azaldığı görüldü. Bu çalışmada, TOL hasta grubuna uygulanan rehabilitasyon programlarına ek olarak ağırlık aktarma simetrisi, vibrasyon duyusu eğitimlerinin ve işlevsel egzersizlerin eklenmesinin önemi vurgulanmaktadır.

### **Anahtar Kelimeler**

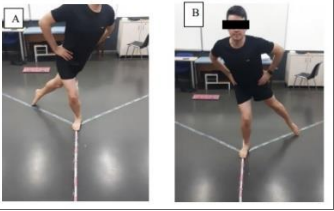
ağırlık aktarma, denge, postüral kontrol, taban altı basınç duyusu, talus osteokondral lezyon, vibrasyon

### Kurul için notlar

Bu çalışma, Üsküdar Üniversitesi Sağlık Bilimleri Enstitüsü Fizyoterapi ve Rehabilitasyon Anabilim Dalı Fizyoterapi ve Rehabilitasyon programında Yüksek Lisans Tezi olarak hazırlanmıştır.

### Dosya Bilgileri

1 Dosya

Y Denge Testi PL (A) ve PM (B) Değerlendirilmesi	PL: Posterolateral PM: Posteromedial	Gereç ve Yöntem	
--	---	-----------------	--

**Bildiri Numarası: SB - 10**  
**Referans Numarası: 3952**

## **Medial patellofemoral ligaman rekonstrüksiyonunda kuadriseps tendon flebi : Güvenilir ve etkin bir yöntem**

### **1. Halis Atıl ATILLA (Bildiri Sunan)**

Sağlık Bilimleri Üniversitesi, Dışkapı Yıldırım Beyazıt Eğitim ve Araştırma Hastanesi, Ortopedi ve Travmatoloji Kliniği, Ankara

### **2. Mutlu AKDOĞAN**

Sağlık Bilimleri Üniversitesi, Dışkapı Yıldırım Beyazıt Eğitim ve Araştırma Hastanesi, Ortopedi ve Travmatoloji Kliniği, Ankara

## **Giriş**

Medial patellofemoral ligaman (MPFL) rekonstrüksiyonu, sıklıkla serbest hamstring otogreftlerinin tüneller veya çipalarla patellaya tespit edilmesiyle yapılmaktadır. Ancak patella kırıkları görülmesi nedeniyle, alternatif olarak kuadriseps tendon flebiyle, patella tespiti olmayan yöntem tariflenmiştir. Çalışmamızda bu yöntemlerle rekonstrüksiyon yaptığımız hastaların sonuçları değerlendirildi.

## **Gereç ve Yöntem**

Ocak 2017-Eylül 2019 tarihleri arasında kliniğimize patellaya anchor ile tespit edilen hamstring ve patellaya tespit edilmeden uygulanan kuadriseps tendon flebi ile MPFL rekonstrüksiyonu yapılan hastalar retrospektif olarak incelendi. Hastaların ameliyat öncesi ve postoperatif 3 ncü ay fonksiyonel skorları TEGNER skora sistemleri ile değerlendirildi. Hastalarda görülen komplikasyonlar ve ameliyat sonrası aktif hareket açıklığına ulaştıkları zaman tespit edildi.

## **Bulgular**

Hamstring tendon ile 11 hastanın 11 dizi kuadriseps tendon ile 8 hastanın 9 dizi opere edildi. Hamstring grubunda yaş ortalaması 24 (22-36) iken kuadriseps grubunda yaş ortalaması 19 (12-34) idi. Kuadriseps grubundaki 2 fizisleri açık hastanın 3 dizindeki femoral tespitler fizis distaline anchorla, diğer tüm femoral tespitler interferans vidaları ile yapıldı. 3ncü ayda hiç bir hastada redislokasyon görülmedi. Tegner skorları postop 3ncü ayda Hamstring grubunda ort. 4.6 'dan 5' e yükselirken Kuadriseps grubunda ort. 4. 8 'den 5'e yükseldi . Aktif hareket açıklığına hamstring grubunda ortalama 12nci günde ulaşılırken, kuadriseps grubunda ortalama 23ncü günde ulaşıldı. Hamstring grubunda postoperative 3ncü ayda bir patella kırığı tespit edilirken kuadriseps grubunda bir hastada yüzeysel yara enfeksiyonu görüldü.

## **Sonuç**

Kuadriseps tendon flebi ile MPFL Rekonstrüksiyonu 3ncü ayda hamstring grubu ile benzer fonksiyonel sonuçlar gösterse de kuadriseps grubunda hastaların rehabilitasyonları daha uzun sürmektedir. Öte yandan kuadriseps tendon flebi ile MPFL rekonstrüksiyonu özellikle çocuk ve küçük patellaya sahip kadın hastalarda patellar kırık riskinden uzak olması ile güvenilir ve etkin bir yöntemdir.

## **Anahtar Kelimeler**

Medial patello femoral ligaman rekonstrüksiyonu, kuadriseps tendon flebi, hamstring otogrefti

**Kurul için notlar:**Sayın Bildiri Kurulu Üyesi, MPFL rekonstrüksiyonunda özellikle küçük patellaya sahip hastalarda hamstring otogreftine alternatif bir yöntem olan, kuadriseps tendon flebi ile rekonstrükte edilen hastaların sonuçlarını ulusal kongremizde sözlü sunum olarak anlatarak, makale öncesi spor cerrahisi camiasının katkı ve eleştirilerini almak istiyoruz. Saygılarımızla

**Bildiri Numarası: SB - 12**  
**Referans Numarası: 3956**

## **Ön Çapraz Bağ Cerrahisi geçiren olgularda proprioepsiyon etkilenimi: Pilot Çalışma**

1. Buket BÜYÜKTURAN  
Kırşehir Ahi Evran Üniversitesi, Fizik Tedavi ve Rehabilitasyon Yüksekokulu
2. Bertan CENGİZ  
Acıbadem Kayseri Hastanesi, Ortopedi ve Travmatoloji Departmanı
3. Hicabi SEZGİN  
Kırşehir Ahi Evran Üniversitesi, Tıp Fakültesi, Ortopedi ve Travmatoloji AD
4. Hakkı Çağdaş BASAT  
Kırşehir Ahi Evran Üniversitesi, Tıp Fakültesi, Ortopedi ve Travmatoloji AD
5. Öznur BÜYÜKTURAN (**Bildiriyi Sunan**)  
Kırşehir Ahi Evran Üniversitesi, Fizik Tedavi ve Rehabilitasyon Yüksekokulu
6. Sinan KARAOĞLU  
Acıbadem Kayseri Hastanesi, Ortopedi ve Travmatoloji Departmanı

### **Giriş**

: Ön çapraz bağ (ÖÇB) diz proprioepsiyonunda önemli bir rol oynamaktadır. Ancak, ÖÇB yaralanması sonrasında proprioseptif duyunun ne oranda etkilendiği ile ilgili yapılan çalışmalarda elde edilen sonuçlar tutarlı değildir. Bu çalışmanın amacı, ÖÇB cerrahisi geçiren bireylerin diz proprioepsiyonunu değerlendirmek amacıyla planlanmıştır.

### **Gereç ve Yöntem**

Çalışmaya yaşları 18-45 arasında değişen 20 birey dahil edilmiştir. Bireylerin 10'u ÖÇB cerrahisi geçirmiş olgu, 10'u ise sağlıklı bireylerden oluşmaktaydı (cinsiyet ve yaş eşleşmeli). Bireylerin diz proprioepsiyonu İzokinetik cihaz ile değerlendirildi. ÖÇB cerrahisi geçiren olguların diz proprioepsiyonları ameliyat günlerini takiben 6.ayda yapılmıştır ( $\pm 5$  gün). Olguların tamamına aynı rehabilitasyon programı uygulanmıştır. Olguların proprioseptif ölçümleri diz fleksiyon ve ekstansiyon hareketlerinde aktif olarak değerlendirilerek sapma açıları kaydedilmiştir. ÖÇB grubunda yer alan olguların hem opere hem de non-opere ekstremiteleri, kontrol grubunda yer alan bireylerin ise ÖÇB grubu ile uyumlu olacak şekilde ilişkili ekstremitelerinin proprioseptif ölçümleri yapılmıştır.

### **Bulgular**

Bulgular: Olguların sosyodemografik özellikleri Tablo 1'de gösterilmiştir. Bireyler arasında yaş, cinsiyet, Vücut Kütle İndeksi (VKİ) ve dominant taraf açısından herhangi bir istatistiksel farklılık bulunmamıştır ( $p > 0,05$ ). Tablo 1. Olguların sosyodemografik özellikleri ÖÇB grubu (n=10) Kontrol Grubu (n=10) p Yaş 28,12 $\pm$ 5,48 26,41 $\pm$ 2,16 0,85 Cinsiyet Kadın (1) %10 Kadın (1) %20 1 VKİ 25,21 $\pm$ 1,58 26,78 $\pm$ 1,33 0,78 Dominant Taraf Sağ (9) Sağ (8) 0,87 Etkilenmiş Taraf Sağ (6) --- ÖÇB ve kontrol grubunda yer alan olguların diz proprioepsiyon açısı sapmaları Tablo 2'de gösterilmiştir. Tablo 2. Olguların proprioepsiyon sapma açıları ÖÇB Kontralateral Kontrol P1 P2 P3 P4 Proprioepsiyon sapma açıları 1,95 $\pm$ 0,52 0,92 $\pm$ 0,45 0,65 $\pm$ 0,21 0,022 <0,001 0,048 <0,001 P1; öçb ve kontralateral bacak arasındaki fark, P2; öçb ve kontrol grubu arasındaki fark, P3; kontralateral bacak ile kontrol grubu arasındaki fark; P4; grupların karşılaştırılması

## **Sonuç**

ACL yaralanmaları diz ekleminde mekanik instabilitenin yanı sıra fonksiyonel ve proprioseptif yetersizliklere de sebep olmaktadır. Proprioseptif duyuda meydana gelen kayıplar ise olguların diz fonksiyonlarında kayıplara neden olmaktadır. Literatür incelendiğinde ÖÇB yaralanması sonrasında, proprioseptif kayıplar tespit eden çalışmalar olsa da, opere edilmeyen bacadaki proprioseptif duyu kaybının derecesini belirleyen çalışmalara rastlanmamıştır. Bu pilot çalışmanın sonucu olarak, ÖÇB cerrahisi sonrasında uygulanan rehabilitasyon programlarının proprioseptif yaklaşımları içermesi gerektiğini ve oluşabilecek proprioseptif kayıpların bireylerin fonksiyonel becerilerinde yetersizlik yaratabileceği belirlenmiştir.

## **Anahtar Kelimeler**

Ön çapraz bağ, propriosepsiyon, rekonstrüksiyonu

## **Kurul için notlar**

**Bildiri Numarası: SB - 13**  
**Referans Numarası: 3958**

## **Menisküs yırtığı nedeniyle artroskopik onarım yapılan hastaların klinik beklentilerinin cerrahi öncesi ve cerrahi sonrası sonuçlar ile karşılaştırılması**

1. Burçin KARSLI (**Bildiriyi Sunan**)

Gaziantep Üniversitesi Ortopedi ve Travmatoloji Anabilim Dalı, Gaziantep

2. İBRAHİM HALİL DEMİR

Gaziantep Üniversitesi Ortopedi ve Travmatoloji Anabilim Dalı, Gaziantep

### **Giriş**

Çalışmadaki amacımız menisküs yırtığı nedeniyle artroskopik onarım yapılan hastaların cerrahi öncesi beklentilerinin, cerrahiden 1 yıl sonraki klinik sonuçları ile karşılaştırmaktır.

### **Gereç ve Yöntem**

Çalışmamıza Ocak 2017 ile Ocak 2019 tarihleri arasında menisküs yırtığı nedeniyle artroskopik onarım yaptığımız 59 hasta dahil edildi. Tüm hastalara yırtık tipine göre uygun onarım yapıldı. Hastalara cerrahi öncesi beklentileri ve cerrahiden 1 yıl sonraki klinik değerlendirmeleri LH (lysholm diz skorlama ölçeği) ve VAS (vizuel analog skala) ile yapıldı. Çalışmaya katılan 59 hastanın yaş ortalamaları 32,6 (15-53) idi. Hastaların 43'ü erkek 16'sı kadındı. Menisküs yırtığı hastaların 27'sinde sağ dizde, 32'sinde ise sol dizdeydi. 41 hastada medial menisküs yırtığı, 18 hastada lateral menisküs yırtığı mevcuttu. Yırtık tipi açısından 10 hastada kovasapı, 7 hastada radial, 11 hastada longitudinal, 25 hastada horizontal ve 6 hastada kompleks yırtık vardı. Hastaların cerrahi öncesi LH:52,44(16-91) VAS:6,83(3-9), cerrahi 1 yıl sonraki LH:85,58(16-100) VAS:1,98(0-9) idi. Hastanın beklentisi LH:96,93(85-100) VAS:0,34(0-3) olarak hesaplandı.

### **Bulgular**

Hastanın cerrahi öncesi LH ile cerrahi sonrası LH arasındaki düzelme istatistiksel olarak anlamlı bulundu ( $p<0,001$ ). Ancak cerrahi sonrası LH ile hasta beklenti anketi olarak uyguladığımız LH arasında da beklentinin fazla olduğuna dair istatistiksel bir anlamlılık söz konusuydu ( $p<0,001$ ). Yine VAS ile yapılan değerlendirmede cerrahi öncesi ve cerrahi sonrası düzelme istatistiksel olarak anlamlı bulundu ( $p<0,001$ ). Ancak hastada meydana gelen düzelmelerin hasta beklentileri ile karşılaştırdığımızda beklentinin ortaya çıkan sonuçtan anlamlı olarak daha fazla olduğu bulunmuştur ( $p<0,001$ ). Cinsiyet olarak baktığımızda ise kadınlarda cerrahi beklentinin erkeklere oranla daha fazla olduğunu saptadık ( $p:0,012$ ). Yapılan analizlerde LH ve VAS ile yapılan klinik değerlendirmede cerrahi öncesi, cerrahi sonrası ve hasta beklentisi ile yaş ve taraf ve menisküse atılan stur adeti açısından anlamlı bir fark saptanmamıştır.

**Sonuç:** Menisküs yırtığı nedeniyle artroskopik onarım yapılan hastaların yaş ve taraf ve atılan stur adeti fark etmeksizin cerrahiden beklentileri oldukça yüksektir. Ayrıca kadınlarda beklenti erkeklere göre daha fazladır. Klinik olarak anlamlı ölçüde düzelme sağlanmış olsa bile hastaların beklentileri karşılanamayabilmektedir. Bu durumun hastaya cerrahi öncesinde ayrıntılıyla anlatılması önermekteyiz.

**Anahtar Kelimeler:** diz artroskopisi, menisküs onarımı, hastanın beklentisi

**Kurul için notlar:** Sayın hocam Bulgular kısmında harf yetmediği için 'çalışmaya katılan ' diye başlayan cümle ve sonra ki ilk bir kaç satırı gereç ve yöntem kaydırmak zorunda kaldım bildiri düzenlenirken ilgili bölümün gerekiyorsa düzeltilmesini arz ederim. Anlayışınıza sığınır teşekkür ederim

**Bildiri Numarası: SB - 14**  
**Referans Numarası: 3959**

## **Tekrarlayan omuz çıkıklarında uygulanan remplissage prosedürünün klinik ve fonksiyonel sonuçları**

### **1. Alperen KORUCU (Bildiri Sunan)**

Ankara Şehir Hastanesi, Ortopedi ve Travmatoloji ABD, ANKARA

### **2. SİNAN YILMAZ**

Ankara Şehir Hastanesi, Ortopedi ve Travmatoloji ABD, ANKARA

### **3. İbrahim BOZKURT**

Ankara Şehir Hastanesi, Ortopedi ve Travmatoloji ABD, ANKARA

### **4. Durmuş Ali ÖÇGÜDER**

Ankara Şehir Hastanesi, Ortopedi ve Travmatoloji ABD, ANKARA

### **5. Osman TECİMEL**

Ankara Şehir Hastanesi, Ortopedi ve Travmatoloji ABD, ANKARA

## **Giriş**

Bilindiği üzere tekrarlayan omuz çıkıkları toplumumuzda artan sıklıkla karşılaşılmakta ve tedavi stratejileri üzerine son 10 yılda yeni bakış açıları getirilmektedir. Biz de kliniğimizde uyguladığımız omuz instabilite artroskopik cerrahilerinde remplissage prosedürlerinin klinik sonuçları üzerine etkilerini araştırdık

## **Gereç ve Yöntem**

Retrospektif kohort, tek merkezli olan bu çalışmada Ocak 2014- Ocak 2018 yılları arası tekrarlayan anterior omuz instabilitesi nedeniyle tedavi edilen 39 hasta (27E, 12K) değerlendirilmiştir. Bankart onarımı yapılan 21 hasta Grup 1, Bankart ve remplissage onarımı yapılan 13 hasta Grup 2 olarak ayrılmış ve kriterlere uymayan (3 hasta tekrar çıkık ve 2 hasta takibe gelmeme) 5 hasta çalışmaya dahil edilmemiştir. Artroskopik Bankart onarımı yapıldıktan sonra intraoperatif maksimal abduksiyon ve dış rotasyonda off-track olarak görülen 13 hastaya remplissage prosedürü eklenerek operasyon tamamlanmıştır. Eşlik eden rotatör cuff rüptürü, glenohumeral ligament avulsiyonu, % 25' den fazla glenoid kemik defekti olması, epilepsi veya psikiyatrik bir hastalık olması, çok yönlü veya anterior dışı instabilitesi olması ve revizyon vakaları çalışmaya dahil edilmemiştir. Hastaların eklem hareket açıklığı ve Rowe skorları değerlendirilmiştir.

## **Bulgular**

Hastaların ortalama takip süresi  $47\pm 5.8$  ay(25-61) idi. İki grubun ortalama yaşı (Grup 1-  $19\pm 2.4$ , Grup 2-  $21\pm 3.8$ ) arasında fark yoktu. Bu hastalarda postoperatif normal omuzla karşılaştırıldığında 90 derece abduksiyon ve eksternal rotasyonda(ER) EHA(eklem hareket açıklığı) kaybı grup 1 hastalarda  $11.8\pm 3.5$ , grup 2 hastalarda  $14.1\pm 2.4$  derece; yine 90 derece abduksiyon ve internal rotasyonda(İR) EHA kaybı grup 1 hastalarda  $9.8\pm 2.2$ , grup 2 hastalarda  $21.3\pm 4.1$  olarak bulunmuştur. Aynı zamanda preoperatif ve postoperatif olarak karşılaştırılan Rowe skorunda her iki grupta da anlamlı artış göstermiş olup ( $p<001$ ) grup 1 hastalar Preop  $25.1\pm 5.3$  den postop  $92.6\pm 2.1$  ; grup 2 hastalar ise  $29\pm 3.7$  den postop  $94.1\pm 3.6$  olarak bulunmuştur. Postoperatif olarak iki grup arasında Rowe skorları ve 90 derece abduksiyon ER da EHA kaybı açısından anlamlı fark saptanmadı ( $p= .25$ ) ve ( $p= .12$ ). Ancak 90 derece abduksiyon ve İR da anlamlı farklılık vardı( $p<001$ ). Her iki grupta da takiplerimizde çıkık saptanmamıştır.

## **Sonuç**



Tekrarlayan anterior omuz instabilitesinde uygun hastalara remplissage prosedürünün eklenmesi omuz eklemi fonksiyonel skorlarda anlamlı artışa sebep olmaktadır. Ancak eklenen remplissage prosedürü hastanın çeşitli rotasyonel hareketlerinde kısıtlanmaya gideceğini bilinerek hastanın profesyonel sportif aktivite durumuna ve beklentilerine göre tedavi planlaması yapılmalıdır.

### Anahtar Kelimeler

remplissage, omuz instabilitesi, bankart

### Kurul için notlar

### Dosya Bilgileri

1 Dosya

Preop org	Preop örnek hasta mri	Giriş	
-----------	-----------------------	-------	--

**Bildiri Numarası: SB - 16**  
**Referans Numarası: 3970**

## **Artroskopik mikrokirik ve hücresiz skafold uygulamalarının talus osteokondral lezyonlarının tedavisindeki etkinliklerinin klinik ve radyolojik karşılaştırılması**

### **1. Bertan CENGİZ (Bildiri Sunan)**

Acıbadem Kayseri Hastanesi, Ortopedi ve Travmatoloji Departmanı

### **2. Ramin MORADİ**

Özel Kuru Hastaneleri Ortopedi ve Travmatoloji Kliniği, Ankara

## **Giriş**

Bu çalışmada talus osteokondral lezyon (OCD)'ların tedavisinde tek basamakta artroskopik yöntemle uyguladığımız iki teknik olan mikrokirik (Mk) ve hücresiz skafold (HS) uygulamalarının klinik ve radyolojik karşılaştırılmasının sonuçlarını sunmayı amaçladık.

## **Gereç ve Yöntem**

1 cm<sup>2</sup>' den büyük talus OCD lezyonlarında tek basamakta artroskopik yöntemle sadece Mk ve HS uyguladığımız hastaların retrospektif olarak klinik sonuçlarını değerlendirdik. Lezyonun boyutu preoperatif (preop) olarak manyetik rezonans (MR) görüntüleri üzerinden ölçüldü. Minimum takip süresi 12 ay olan toplam 22 hasta (13 bayan, 9 erkek) çalışmaya dahil edildi. Hastaların klinik sonuçları preop ve postoperatif (postop) AOFAS (American Orthopedic Foot and Ankle Society) ard ayak skorlaması ve VAS (Visuel Analog Scale) skoru ile değerlendirildi.

## **Bulgular**

Hastalar Mk (n=12) ve HS (n=10) gruplarına ayrıldı. Hastalar ortalama Mk grubunda 24,6 ay (12,6-50,2 ay), HS grubunda 22,8 ay (12,2-48,8 ay) takip süresi sonrası değerlendirildi. MR yardımıyla lezyonların preop boyutu Mk grubunda 1,8±0,6 cm<sup>2</sup>, HS grubunda ise 1,9±0,4 olarak ölçüldü (p>0,05). Hastaların ortalama yaşı 34,2 (20,4-56,6 yaş) idi. Mk grubunda preop ortalama AOFAS skoru 60,4±8,6 iken postop 80,6±6,2'ye yükselmiştir (p<0,05). HS grubunda AOFAS skoru preop 57,2±8,8'den postop 89,6±9,6'ya yükselmiştir (p<0,05). Klinik sonuçlar karşılaştırıldığında HS grubunun Mk grubundan daha iyi olduğu görüldü (p<0,05). VAS skoru ise mikrokirik grubunda preop ortalama 7,8±2,1'den postop 1,7±1,6'ya yükselmiştir (p<0,05). HS grubunda preop 7,4±2,6'dan postop 1,6±1,3'e yükselmiştir (p<0,05). HS grubunda preop 7,4±2,6'dan postop 1,6±1,3'e yükselmiştir. VAS skorları karşılaştırıldığında iki grup arasında anlamlı fark bulunamamıştır.

## **Sonuç**

Hem artroskopik Mk hem de Mk + HS teknikleri, talus OCD tedavisinde başarılı ve güvenlidir. Klinik sonuçlar karşılaştırıldığında Mk+HS uygulanan grupta daha iyi sonuçlar gösterilmiştir.

## **Anahtar Kelimeler**

## **Kurul için notlar**

talus osteokondral lezyonları, mikrokirik, hücresiz skafold, artroskopi

---

**Bildiri Numarası: SB - 17**  
**Referans Numarası: 3972**

## **ön çapraz bağ rekonstrüksiyonunda uzak anteromedial portal açılması daha horizontal femoral tüneller açılmasını sağlar**

### **1. Süleyman Kaan ÖNER (Bildiri Sunan)**

Kütahya Sağlık Bilimleri Üniversitesi Tıp Fakültesi Ortopedi ve Travmatoloji Anabilim Dalı, Kütahya

### **2. Nihat Demirhan DEMİRKIRAN**

Kütahya Sağlık Bilimleri Üniversitesi Tıp Fakültesi Ortopedi ve Travmatoloji Anabilim Dalı, Kütahya

### **3. Turan Cihan DÜLGEROĞLU**

Kütahya Sağlık Bilimleri Üniversitesi Tıp Fakültesi Ortopedi ve Travmatoloji Anabilim Dalı, Kütahya

## **Giriş**

Anatomik rekonstrüksiyonun popülerleşmesiyle, ÖÇB ayak izi anteromedial portalden görüntülenerek ek bir portalden orijinal yapışma yerine uygun noktadan ve daha yatay tüneller açılmaya başlanmıştır. Bu çalışmanın amacı uzak medial portal kullanılarak ve kullanılmadan ÖÇB rekonstrüksiyonu yapılan iki grup hastanın femoral tünel eğimleri arasındaki farkı incelemektir.

## **Gereç ve Yöntem**

Ocak 2019 – Ocak 2020 tarihleri arasında ön çapraz bağ rüptürü nedeniyle dört katlı hamstring tendon grefti ile artroskopik ön çapraz bağ rekonstrüksiyonu uygulanan 54 hasta; üçüncü bir uzak anteromedial portalden femoral tünelin açıldığı (grup 1: 31 hasta), ve ek portal açılmadan iki portal ile opere edilen hastalar (grup 2: 23 hasta) olmak üzere iki gruba ayrıldı. Hastaların boy, kilo, yaş ve postoperatif x-ray'ler üzerinde ölçülen femur anatomik aksı ile femoral tünel arasındaki açı değerleri istatistiksel olarak analiz edildi.

## **Bulgular**

Ortalama yaşları 28,5 olan çalışmamızdaki hastaların kilo, boy ve yaşları arasında anlamlı fark izlenmedi. ( $p>0.05$ ) Ek olarak açılan uzak anteromedial portal açılan birinci grupta femoral tünel eğimi ortalama  $42.7^\circ$  saptanırken, ikinci grupta ortalama  $26.7^\circ$  ile daha dikey tüneller izlendi. Gruplar arasındaki bu fark istatistiksel olarak da anlamlı bulundu. ( $p<0.001$ )

## **Sonuç**

Çalışmamızda uzak anteromedial portal kullanımı, klasik iki portal ile karşılaştırıldığında daha yatay femoral tüneller açılmasına izin verir. Bununla birlikte, kısa tünel boyu ve tünelin arka duvarı patlaması riski akılda tutulmalıdır.


## **Anahtar Kelimeler**

ön çapraz bağ; anatomik rekonstrüksiyon; uzak anteromedial portal;

## Kurul için notlar

### Dosya Bilgileri

1 Dosya

figur 1	grup 1'de daha horizontal tüneller (sağ) ; grup 2 de ise daha vertikal tüneller izlendi. Ok işareti uzak anteromedial portali göstermektedir.	Bulgular	
------------	---	----------	--

---

**Bildiri Numarası: SB - 18**  
**Referans Numarası: 3973**

## **Ön çapraz bağ yetmezliği ve varus gonartrozu olan hastaların tedavisinde eşzamanlı ön çapraz bağ rekonstrüksiyonu ve proksimal tibia osteotomisi**

### **1. Vahdet UÇAN (Bildiri Sunan)**

Bezmialem Vakıf Üniversitesi, Ortopedi ve Travmatoloji Ana Bilim Dalı, İstanbul

### **2. Cemil Burak DEMİRKIRAN**

Bezmialem Vakıf Üniversitesi, Ortopedi ve Travmatoloji Ana Bilim Dalı, İstanbul

### **3. Nurzat ELMALI**

Bezmialem Vakıf Üniversitesi, Ortopedi ve Travmatoloji Ana Bilim Dalı, İstanbul

## **Giriş**

Ön çapraz bağ (ÖÇB) yetmezliği ve varus gonartrozu olan hastalarda eş zamanlı artroskopik ön çapraz bağ rekonstrüksiyonu (ÖÇBR) ve medial açık kama yüksek tibial osteotomisinin (YTO) radyolojik ve fonksiyonel sonuçlarını değerlendirmek

## **Gereç ve Yöntem**

2014-2019 yılları arasında ön çapraz bağ yetmezliği ve varus dizilim bozukluğu nedeniyle eş zamanlı artroskopik ÖÇBR/ revizyonu ve medial açık kama YTO yapılan ortalama 35 (26-45 ) yaşındaki 19 hasta ortalama 30.7 aylık (6-80) takip sonrası retrospektif olarak değerlendirildi. Beş hastaya ÖÇBR revizyonu yapıldı ve bu hastalardan birine anterolateral ligaman tenodezi yapıldı. Bir hasta hariç hamstring tendon greftleri (%94) kullanıldı. ÖÇBR ları proksimal ekstrakortikal süspansiyon ve distal interferans vida fiksasyonu ile yapıldı. Osteotomilerden 4 tanesi monoplanar (%21) iken geri kalanlar biplanar osteotomi (%79) şeklindeydi. Osteosentez için tüm vakalarda internal fiksasyon kullanıldı. Klinik sonuçlar Lysholm skoru, Tegner aktivite skoru, diz ekleme hareket açıklığı, Lachmann testi ve pivot-shift testi ile değerlendirildi. Radyolojik sonuçlar için varus deformitesi, medial Osteoartrit (OA) progresyonu, tibial posterior eğim, anterior instabilite göz önüne alındı.

## **Bulgular**

Bir hastada eklem hareket açıklığı kısıtlandı. 5 hastada OA progresyonu izlendi. Kellgren Lawrence skorlarında anlamlı bir değişiklik izlenmedi. Mekanik femorotibiyal açı, varus 7.0 dereceden valgus 1.2 dereceye kadar düzeltildi ve tibial posterior eğimde anlamlı değişim izlenmedi. Lachman testi ve pivot-shift testi ameliyattan sonra önemli iyileşmeler gösterse de, Lachman testinde iki hastada ve pivot-shift testinde üç hastada evre II'den daha fazla instabilite gözlemlendi. Lysholm skoru, Tegner aktivite skoru ortalaması 26,3 den 81,4 e yükseldi. IKDC skor ortalaması 26,4 den 76,5 e yükseldi VAS skoru ortalama 7,6 dan 1,4 e geriledi. Hiç bir hastada enfeksiyon, implant yetmezliği, kaynamama gibi komplikasyonlar görülmedi.

## **Sonuç**

ÖÇB yetmezliği ve varus gonartrozu olan hastalarda eş zamanlı ÖÇBR ve medial açık kama YTO tatmin edici fonksiyonel ve radyolojik sonuçlar göstermiştir. Bununla birlikte, bazı hastalarda OA progresyonu görülse de ÖÇB yetmezliği ve varus gonartrozu olan hastalarda eş zamanlı ÖÇBR ve medial açık kama YTO güvenli ve etkin bir prosedürdür.

## Anahtar Kelimeler

ön çapraz bağ rekonstrüksiyonu; yüksek tibial osteotomi; varus gonartrozu; diz

## Kurul için notlar

### Dosya Bilgileri

1 Dosya

Ostetomi sonrası tibial fiksasyon	Yüksek tibial osteotomi sonrası hamstring otogreftinin biyoçözünabilir vida ile tibial tünele sabitlenmesi	Gereç Yöntem	
-----------------------------------	--	--------------	--

**Bildiri Numarası: SB - 19**  
**Referans Numarası: 3975**

## **Medial kompartman osteoartritinin tedavisinde fibula rezeksiyonu uyguladığımız hastaların erken dönem sonuçları**

### **1. Kürşad AYTEKİN (Bildiri Sunan)**

Giresun Üniversitesi, Tıp fakültesi, Ortopedi ve Travmatoloji ABD

### **2. Tuğcan DEMİR**

Giresun Üniversitesi, Tıp fakültesi, Ortopedi ve Travmatoloji ABD

## **Giriş**

Medial kompartman osteoartriti (MKOA) tanısı ile fibula rezeksiyonu uyguladığımız hastaların sonuçlarını sunmak

## **Gereç ve Yöntem**

Çalışma Giresun üniversitesi-Sağlık Bakanlığı Prof Dr A İlhan Özdemir Eğitim ve Araştırma Hastanesinde yapılan retrospektif bir çalışmadır. MKOA tanısı ile opere edilen hastaların dosyaları tarandı. Fibula rezeksiyonu uygulanan hastalar tarandı. Dosyalarına ulaşılabilen en az 1 yıllık takibi olan hastalar çalışmaya alındı. Ameliyat öncesi ve sonrası klinik olarak Oxford Diz Skoru (ODS), radyolojik olarak ortoröntgenografilerde varus açısı karşılaştırıldı.

## **Bulgular**

Tamamı kadın toplam 6 hastanın yaş ortalaması 57 yıl (49-69) idi. Kelgren Lawrence sınıflamasına göre 4 hastada evre 3, 2 hastada evre 4 osteoartrit vardı. Tüm hastalarda öncelikle diz artroskopisi uygulanmıştı. Lateral diz kompartmanında kıkırdak/menisküs hasarı yok idi. Ortalama takip süresi 17.5 (12-21) ay idi. Ortalama ODS ameliyat öncesi 17.8 (14-21)'den, 30.5 (27-40)'e değişti. Varus açısı ameliyat öncesi 8(5-13)0 iken, ameliyat sonrası son takiplerde 5.1(3-11)0 idi. Hastaların hiçbirinde peroneal sinir hasarı gözlenmedi.

## **Sonuç**

MKOA tedavisinde fibula rezeksiyonu, uygun hastalarda faydalı bir yöntemdir.

## **Anahtar Kelimeler**

## **Kurul için notlar**

---

**Bildiri Numarası: SB - 21**  
**Referans Numarası: 3977**

## **Unikondiler diz artroplastisinde pre-operatif ve post-operatif hemoglobin deęerlerinin karřılařtırılması**

### **1. Hakan KOCAOęLU (Bildiriyi Sunan)**

Ankara Üniversitesi Tıp Fakóltesi, Ortopedi ve Travmatoloji Anabilim Dalı, Ankara

### **2. Batu MALATYALI**

Ankara Üniversitesi Tıp Fakóltesi, Ortopedi ve Travmatoloji Anabilim Dalı, Ankara

### **3. Ramazan AKMEŐE**

Ankara Üniversitesi Tıp Fakóltesi, Ortopedi ve Travmatoloji Anabilim Dalı, Ankara

## **Giriř**

Unikondiler diz artroplastisi son 30 yılda cerrahlar tarafından giderek artan oranda hastalara uygulanmaktadır. Tek kompartman diz artroplastisi hastanede yatıř süresinin kısalıęı, morbidite ve mortalitenin düşük olması gibi bazı avantajlara sahiptir.

## **Gereç ve Yöntem**

Tek merkezli yürütölen ve tek cerrah tarafından 21 hastaya turnike altında ve traneksamik asit uygulanarak midvastus kesi ile medial unikondiler sabit ara parçalı (Zimmer) diz artroplastisi yapıldı. Preoperatif ve postoperatif (1.günde) hemoglobin farkı Wilcoxon testi ile ölçöldü. Naddler formölü ile kan hacmi, Meunier formölü ile postoperatif erken dönem kan kaybı hesaplandı.

## **Bulgular**

8'i sol 13'ü saę diz olmak üzere 21 hasta (4 E, 17 K) çalıřmaya dahil edildi. Ortalama yař 62,14±8,14 idi. Preoperatif hemoglobin ortalama 13,36 ±1,52 gr/dl, postoperatif hemoglobin ortalama 11,82±1,49 gr/dl olarak ölçöldü. Cerrahi öncesi ve sonrası hemoglobin deęerlerinde anlamlı düşüř (p: 0.000064) saptandı. Ortalama kan kaybı 514,80± 299,12 ml , 10 hastada ise bir ünitenin ( 500 mililitre) üzerindeydi. Bir hastada 2 ünitenin üzerinde kayıp söz konusu idi. Hastada postoperatif tařikardi,hipotansiyon vs. gibi anemi bulguları da izlendi ama postoperatif hemoglobin 13,6' gr/dl' den 11,4 gr/dl' ye geriledięi için ek bir müdahalede bulunulmadı. Hiçbir hastada operasyon sonrası eritrosit süspansiyonu transfüzyonuna gerek duyulmadı.

## **Sonuç**

Unikompartmental artroplastide , kan kaybı cerrahi sonrasında anlamlı olarak düşük olmasına karřın transüzyon ihtiyacı yoktur.

## **Anahtar Kelimeler**

## **Kurul için notlar**



**Bildiri Numarası: SB - 23**  
**Referans Numarası: 3980**

### **Medial menisküs posterior kök yırtığında yeni tanı testi**

1. Ramazan AKMEŞE  
Ankara Üniversitesi Tıp Fakültesi, Ortopedi ve Travmatoloji Anabilim Dalı, Ankara

2. Hakan KOCAOĞLU  
Ankara Üniversitesi Tıp Fakültesi, Ortopedi ve Travmatoloji Anabilim Dalı, Ankara

3. Batu MALATYALI (**Bildiriyi Sunan**)  
Ankara Üniversitesi Tıp Fakültesi, Ortopedi ve Travmatoloji Anabilim Dalı, Ankara

### **Giriş**

Medial menisküs arka kök yırtığı varlığında, diz hiperfleksiyondayken azalmış kompresyona bağlı menisküsün eklem içi hareketliliği artabilir. Klinik muayene sırasında bu fenomeni taklit ederek yeni bir fizik muayene testi tarafımızca tanımlanmıştır ( Akmeşe bulgusu) .

### **Gereç ve Yöntem**

Çalışmaya, Ocak 2016 - Ocak 2018 tarihleri arasında üniversite kliniğimizde medial menisküs lezyonu tanısı için artroskopik cerrahi uygulanan 18-55 yaşlarındaki tüm hastalar dahil edildi. Referans olarak kullanılan artroskopik tanı STARD kılavuzları kullanılarak hazırlandı. Tüm hastalara deneyimli bir uzman cerrah tarafından preoperatif muayene uygulandı, ardından muayene bulguları hakkında bilgisi olmayan kıdemli yazar tarafından operasyon yapıldı. Bu test klinik muayene sırasında uygulanır. Hasta sırtüstü yattığında, muayene edilecek alt ekstremité "4" pozisyonuna getirilir. Daha sonra kalçanın dış rotasyon ve fleksiyonu korunarak dizin medial eklem hattı ekstansiyondayken veya 10-20° fleksiyondayken ağrı -hassasiyet açısından palpe edilir. Diz hiperfleksiyona (110-130°) alınarak medial eklem hattı tekrar palpe edilir ve ağrı -hassasiyet sorgulanır. Ekstansiyon sırasında ağrı veya hassasiyeti olan hastanın fleksiyondayken ağrısının olmaması Akmeşe bulgusunun pozitifliğini gösterir

### **Bulgular**

273 hasta çalışma kriterlerine uygun bulunarak çalışmaya dahil edildi. Ortalama yaş 42.4 ± 5.3 idi. Akmeşe bulgusu 33 hastada tespit edildi ve 36 olguda artroskopi sırasında medial menisküs posterior kök yırtığı doğrulandı. Akmeşe bulgusunun performans parametreleri : Duyarlılık% 86,1, özgüllük% 99,1, Youden indeksi 0,85 ve kappa endeksi 0,88.

### **Sonuç**

Akmeşe işareti, medial menisküs posterior kök yırtıklarının preoperatif değerlendirilmesinde kullanılması gereken yeni bir yararlı fizik muayene testidir.

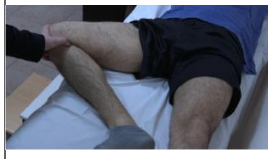
### **Anahtar Kelimeler**

menisküs, kök yırtığı, fizik muayene, tanı

### **Kurul için notlar**

## Dosya Bilgileri

1 Dosya

Akmeşe Muayenesi	Muayene sırasındaki 4 pozisyonu (figure of four). Ekstansiyonda ağrı veya hassasiyet olan hastada bu pozisyonda ağrı veya hassasiyet olmaması gereklidir.	Gereç ve Yöntem	
------------------	---	-----------------	---

---

**Bildiri Numarası: SB - 24**  
**Referans Numarası: 3981**

## **Hamstring tendonlarıyla ön çapraz bağ rekonstruksiyonu yapılan 883 hastanın 10 yıllık takiplerindeki enfeksiyon oranları**

1. Metin POLAT (**Bildiriyi Sunan**)  
Özel Çankaya Hastanesi, Ankara

### **Giriş**

Ön çapraz bağ(öçb) rekonstrüksiyonu sonrası enfeksiyon nadir görülmekle birlikte çoklu debridman ameliyatları, uzun süre antibiyotik kullanımı, daha nadir olarak greftin kaybedilmesi ve revizyon gerekliliğine kadar gidebilecek can sıkıcı bir sorundur. Genel olarak görülme sıklığı % 0.14 ile 1.7 aralığındadır.

### **Gereç ve Yöntem**

1 ocak 2010 ile 1 ocak 2020 yılları arasında hamstring tendonlarıyla primer ön çapraz bağ rekonstruksiyonu yapılan hastaların kayıtları geriye dönük olarak incelendi. Ön çapraz bağ revizyon vakaları, başka merkezde yapıp enfekte olmuş vakalar, çoklu bağ yaralanmaları ve allogreft yapılmış vakalar çalışma dışı bırakıldı. Kliniğimizde öçb rekonstruksiyonlarının enfeksiyon profilaksisinde Mayıs 2018 tarihinden önce peroperatif ve postoperatif intravenöz(iv) sefazol kullanıldı. Bu tarihten itibaren ise iv tedaviye ek olarak ameliyat sırasında alınan hamstring grefti hazırlanırken vankomisinli solüsyonla muamele edildi.

### **Bulgular**

1 ocak 2010 ile mayıs 2018 tarihleri arasında hamstring otogreftiyle rekonstrüksiyon yapılan 772 adet primer vakadan 3 ( % 0.38) tanesinde enfeksiyon görüldü. Hastaların hepsi erkekti ve 1 hastaya 3 kez artroskopik debridman diğer 2 hastaya ise 1 kez artroskopik debridman uygulandı. Hastaların hepsinde greft sağkalımı başarıyla sağlanarak hastalar sağlıklarına kavuştular. Mayıs 2018 ile 1 ocak 2020 tarihleri arasında primer öçb rekonstrüksiyonu yapılan 111 hastadan 3'ünde ( %2.7) enfeksiyon gelişti. Hastaların hepsi erkekti ve 2 hastaya 1 kez artroskopik debridman yapıldı. Hastaların 2'si greftleri korunarak sağlıklarına kavuştu. Diğer hastaya 2 kez artroskopik debridman uygulanmasına rağmen enfeksiyon gerilemedi ve enfeksiyonun eklem dışına taşındığı tespit edilince mevcut implantlar ve greft sökülerek radikal debride edildi. Hasta mevcut greftini kaybederek iyileşti. Bu gruptaki enfekte 2 hasta ilginç olarak aynı gün cerrahi yapılmışlardı.

### **Sonuç**

Literatürde vankomisinle greftin muamelesi enfeksiyon oranını düşürmektedir. Vaka sayısının azlığı, takip süresinin kısa olması iki grubu kıyaslamamıza engel olmaktadır. Vakaların ikisinin aynı gün yapılmış olması muhtemel vankomisinli solüsyon hazırlanırken sterilite şartlarının iyi sağlanmadığını düşündürmektedir. Ameliyat ekibi ve yardımcı personel sterilite şartlarına daha çok özen göstermeli.

### **Anahtar Kelimeler**

ön çapraz bağ, hamstring tendon, enfeksiyon

### **Kurul için notlar**

Cümleleri mecburiyetten aşırı kısaltmak zorunda kaldım. Teşekkürler...

**Bildiri Numarası: SB - 25**

**Referans Numarası: 3982**

## **Medial Menisküs Arka Kök Onarımı ile Eş Zamanlı Yapılan Yüksek Tibial Osteotomi Sonrası İyileşme**

### **1. ALİ ENGİN DAŞTAN (Bildiri Sunan)**

Kuşadası Devlet Hastanesi Ortopedi ve Travmatoloji, Aydın

### **2. Melekper Elcil KAYA BİÇER**

Ege Üniversitesi Tıp Fakültesi Ortopedi Ana Bilim Dalı, İzmir

### **3. Hüseyin KAYA**

Ege Üniversitesi Tıp Fakültesi Ortopedi Ana Bilim Dalı, İzmir

### **4. Mehmet ARGİN**

Ege Üniversitesi Tıp Fakültesi, Radyoloji Ana Bilim Dalı, İzmir

### **5. Emin TAŞKIRAN**

Ege Üniversitesi Tıp Fakültesi Ortopedi Ana Bilim Dalı, İzmir

## **Giriş**

Medial menisküs arka kök yırtığı (MMAKY) ilerleyici osteoartrit ile ilişkilidir. Tedavisinde kök onarımı yönünde artmış bir eğilim mevcuttur. Eşlik eden bir dizilim bozukluğu da mevcut ise onarım ile eş zamanlı olarak dizilimin düzeltilmesi önerilmektedir. Bu çalışmanın amacı MMAKY onarımı ile eş zamanlı yapılan açık kama yüksek tibial osteotominin (AKYTO) sonuçlarını ortaya koymaktır.

## **Gereç ve Yöntem**

Geriye dönük kurgulanmış bu çalışmaya 2014 ve 2017 yılları arasında tedavi edilmiş, izlem süresi en az 18 ay olan, tedavi öncesi ve sonrası radyolojik görüntüleri ulaşılabilir; MMAKY ile eş zamanlı AKYTO yapılan olgular (grup 1, n=21), kök yırtığı dışı dejeneratif menisküs lezyonu ve medial kompartman osteoartriti olup AKYTO uygulanan olgular (grup 2, n=19) ve MMAKY mevcut olup konservatif tedavi edilen olgular (grup 3, n=14) dahil edildi. Klinik sonuçlar Knee Society Score (KSS), Knee Injury and Osteoarthritis Outcome Score (KOOS) ve Lysholm Skoru ile değerlendirildi. Manyetik rezonans görüntüleme (MRG) üzerinde tedavi öncesi ve sonrası dönemde menisküs ekstrüzyonlarının değişimi ile kök yırtıklarının iyileşme durumu değerlendirildi. Direk grafiler üzerinde Kellgren-Lawrance (K-L) evrelemesi ile osteoartritin ilerleyişi değerlendirildi. İstatistiksel analiz SPSS 25.0 programı ile yapıldı; ANOVA, Kruskal-Wallis, tekrarlayan ANOVA ve Wilcoxon testleri kullanıldı.

## **Bulgular**

Gruplar yaş, cinsiyet ve vücut kitle indeksleri bakımından karşılaştırılabilir bulundu. Kontrol MRG'de grup 1'de 17 olguda, grup 3'te 13 olguda tedavi sonrasında da kök yırtığının izlendiği tespit edildi. Menisküs ekstrüzyonlarında grup 1 [median (min-maks): 4.5 (2.81-9.38) mm & 5.5 (3.4-8) mm, p=0.347] ve grup 2'de [3.4 (0-5.17) mm & 3.45 (0.9-6) mm, p=0.339] istatistiksel olarak anlamlı bir değişim saptanmazken grup 3'te ekstrüzyonda anlamlı bir artış izlendi [median (min-maks):4.25 (3-7.25) mm & 6 (3-8.6) mm, p=0.001]. K-L derecelerinde grup 1 ve 2'de anlamlı bir değişiklik olmazken grup 3'te artış görüldü. Klinik skorlar karşılaştırıldığında grup 1 ve grup 2'nin klinik skorları ve memnuniyet düzeylerinin tedavi sonrasında anlamlı biçimde iyileşmiş olduğu ve sonuçların birbirine benzer olduğu, grup 3'ün ise en düşük seviyede olduğu görüldü.

## **Sonuç**

MMAKY olgularında konservatif tedavi başarısızlıkla sonuçlanmaktadır. AKYTO ile eş zamanlı yapılan MMAKY onarımı, menisküs ekstrüzyonunda azalmaya ve radyolojik olarak kök yırtığında iyileşmeye yol açamasa da cerrahi sonrasında hastaların artrozları ilerlememiş, klinik skorları iyileşmiştir. Olguların cerrahiden gördüğü fayda AKYTO'ya atfedilebilir.

### **Anahtar Kelimeler**

menisküs kök yırtığı, ekstrüzyon, yüksek tibial osteotomi

### **Kurul için notlar**

Sayın Hakemler, Son yıllarda medial menisküs arka kök yırtığı onarımının sonuçlarını ortaya koyan çok sayıda çalışma yapılmasına karşın literatürde yüksek tibial osteotomi ile eş zamanlı yapılan kök onarımının sonuçları ile ilgili veriler kısıtlıdır. Çalışmamızın literatürdeki eksik noktanın giderilmesine katkı sağlayacağına inanıyoruz. Kıymetli değerlendirmeniz sonrasında çalışmamızı sözlü bildiri yapılmaya değer bulacağınızı ümit ediyor, saygılarımızı sunuyoruz.

---

**Bildiri Numarası: SB - 26**  
**Referans Numarası: 3984**

## **Medial malleol osteotomisi yapılan talus osteokondral lezyon tanılı 15 hastanın osteotomi fiksasyonunda implant seçimi**

### **1. Yavuz ŞAHBAT (Bildiri Sunan)**

Marmara Üniversitesi, Pendik Eğitim ve Araştırma Hastanesi, Ortopedi ve Travmatoloji Anabilim Dalı, İstanbul

### **2. Kaan Süleyman IRGIT**

Marmara Üniversitesi, Pendik Eğitim ve Araştırma Hastanesi, Ortopedi ve Travmatoloji Anabilim Dalı, İstanbul

### **3. Ömer BÜYÜKTOPÇU**

Marmara Üniversitesi, Pendik Eğitim ve Araştırma Hastanesi, Ortopedi ve Travmatoloji Anabilim Dalı, İstanbul

## **Giriş**

Talus osteokondral lezyonları cerrahisinde osteotomi sahasının fiksasyonunda literatürde başsız kompresyon vida, magnezyum vida , pullu vida gibi tespit yöntemleri kullanılmıştır . Bu çalışmamızda talus osteokondral lezyonu (OKL)cerrahisi yapılan ve medial malleol osteotomisi uygulanan hastalarımızın klinik sonuçlarını ve farklı implantların iyileşmeye olan etkilerini inceledik.

## **Gereç ve Yöntem**

Kliniğimizde talus OKL nedeni ile ocak 2018 – ocak 2020 tarihleri arasında ameliyat edilen ve medial malleol osteotomisi yapılan 15 talus OKL tanılı hasta ; hastane kayıtlarından tarandı ve dökümante edildi. Hastaların tamamı aynı cerrah tarafından opere edildi. Hastaların demografik incelemesi, kullanılan implant çeşidi , kullanılan cerrahi osteotomi ve klinik sonuçlar (kaynama , kaynama suresi, enfeksiyon) değerlendirildi. Hastaların 6. hafta, 3. 6. , 12. ay grafi kontrolleri ve klinik kontrol muayeneleri yapıldı. Kaynama düzeyleri değerlendirildi. Son değerlendirmede AOFAS skorlarına bakıldı.

## **Bulgular**

15 hastanın 9 tanesi titanyum vida ile, 6 tanesi Magnezyum vida ile tespit edildi. Hastaların tamamında 3 vida tespiti uygulandı . Hiçbir hastada kaynamama gözlenmedi. Titanyum vida ile fiksasyon uygulanan 2 hastada ve magnezyum vida ile fiksasyon uygulanan 1 hastada geç kaynama izlendi. Titanyum vida ile fiksasyon uygulanan 2 hastada implant irritasyonu izlendi. Bir hastanın cerrahi sonrası 20. ayda implantları çıkartıldı ve şikayetleri geriledi. Diğer hasta için cerrahi planlandı. Henüz cerrahi uygulanmadı. Mg uygulanan hastaların 1. Ay kontrol grafilerinde gaz görüldü. Gaz gölgelerinin 24. Aya kadar devam edebildiği ancak kaynamamaya yada kist oluşumuna neden olmadığı gözlemlendi. Son poliklinik muayenelerinde Magnezyum vida ile fiksasyon uygulanan 6 hastanın AOFAS skoru 83 (41 - 100) idi. Titanyum ile fiksasyon uygulanan hastaların AOFAS skoru 78 (42-100 ) idi. Geç kaynama ve implant irritasyonu olan hastalarda AOFAS skorunun düşük olduğu görüldü.

## **Sonuç**

Çalışmamız bu anlamda medial malleol osteotomisi tespitinde MG ve Titanyum vidaların güvenle kullanılabileceğini göstermiştir. Tespitte 3 vida tekniği kullanmak kaynama açısından avantajlı olabilir. Kaynama açısından en önemli faktör osteotomi sahasının mükemmel redüksiyonudur ve cerrahın bu aşamada yeterli zamanı harcaması sonuçlar açısından önemlidir.

## **Anahtar Kelimeler**

medial malleol osteotomisi , magnezyum vida , titanyum vida

## Kurul için notlar

### Dosya Bilgileri

1 Dosya

A	B	C	D	E
Hasta No	İyileşim	AOFAS	Çay kaynatma	İyileşim oranı
1	İy	100	Yok	Yok
2	İy	99	Yok	Yok
3	İy	41	Yok	Yok
4	İy	100	Yok	Yok
5	İy	99	Yok	Yok
6	İy	88	Yok	Yok
7	İy	81	Yok	Yok
8	İy	85	Yok	Yok
9	İy	82	Yok	Yok
10	İy	87	Yok	Yok
11	İy	85	Yok	Yok
12	İy	82	Yok	Yok
13	İy	100	Yok	Yok
14	İy	100	Yok	Yok
15	İy	49	Yok	Yok
16	İy	99	Yok	Yok
17	İy	82	Yok	Yok
18	İy	78	Yok	Yok

Sonuçlar

15 hastanın AOFAS skorları , Kaynama oranları ve İyileşim oranları

Bulgular

**Bildiri Numarası: SB - 27**  
**Referans Numarası: 3986**

## **Poliklinik şartlarında adipoz dokudan elde edilen mezenkimal kök hücre aspiratının gonartroz hastalarında diz içi enjeksiyonu sonrası ağrı ve fonksiyon üzerine etkisi**

1. Ömer BÜYÜKTOPÇU

Marmara Üniversitesi, Pendik Eğitim ve Araştırma Hastanesi, Ortopedi ve Travmatoloji Anabilim Dalı, İstanbul

2. Yavuz ŞAHBAT

Marmara Üniversitesi, Pendik Eğitim ve Araştırma Hastanesi, Ortopedi ve Travmatoloji Anabilim Dalı, İstanbul

3. Kaan Süleyman IRGIT (**Bildiriyi Sunan**)

Marmara Üniversitesi, Pendik Eğitim ve Araştırma Hastanesi, Ortopedi ve Travmatoloji Anabilim Dalı, İstanbul

### **Giriş**

Osteoartrit tedavisinde hastalığın evresine göre ağrı ve fonksiyon açısından etkin olan cerrahi dışı yöntemler mevcuttur. Hipotezimiz stromal vasküler fraksiyon (SVF) yöntemi ile elde edilen mezenkimal kök hücrelerin gonartrozda ağrı ve fonksiyon açısından etkin olduğu ve bu yöntemin ameliyathane dışındaki koşullarda ve düşük maliyetler ile yapılabileceğidir.

### **Gereç ve Yöntem**

Çalışmamıza Ocak 2019 – Ocak 2020 arasında svf yapılan 20 hasta dahil edilmiştir. Daha önce diz cerrahisi geçirmemiş , menisküs yırtığı olmayan ve Kellegren Laurence sınıflamasına göre evre 1,2 ve 3 gonartrozu olan hastalar çalışmaya dahil edilmiştir. Veriler ileriye dönük toplandı ancak çalışma retrospektif yapıldı. Poliklinik şartlarında lokal anestezi (prilokain) altında uygun boyanma ve örtünmeyi takiben kuru teknikle hastanın periumbilikal bölgeden 20 cc lipoaspirat elde edildi. Elde edilen aspirat Global Medikal firmasına ait GCell steril doku ayrıştırma kiti kullanılarak 100 rpm hızında seperasyon işlemi takiben 50 mikron çapındaki filtrelerden geçirildi. Böylece CD105 (mezenkimal hücre markırı ) hücreler yoğun şekilde açığa çıkarıldı. İşlem sonunda elde edilen aspirat bekletilmeden steril koşullarda hastanın dizine lateral eklem aralığında bulunan soft spottan 1 dk'da uygulanmıştır. Hastaların işlem öncesi ve 3-6-12. aylardaki Womac ,Lysolm ,Vas skorları değerlendirildi.

### **Bulgular**

20 hastanın 24 dizine poliklinik şartlarında SVF enjeksiyonu uygulanmıştır. Hastaların 18 tanesi (% 90) kadındı ve ortalama yaş 61 (sd :50-76) idi. SVF elde edilmesi ve enjeksiyon arasında geçen süre ortalama 25 dakikadır. Lokal enjeksiyonu ve hazırlık aşamasında 1 hasta hariç ağrı veya sorun yaşanmamıştır. Her bir diz için yaklaşık işlem süresi 40 dakikadır. Hastaların işlem öncesi ortalama VAS skoru 6.64 (3-10 ) , ortalama WOMAC skoru 62.7(30 – 98 ) ,ortalama LYSHOLM skoru 43.5 (30 – 69 ) arasında değişmekteydi.3. ay ortalama VAS skorunda 3.44 puan , WOMAC skorunda 34.55 puan azalma gözlenirken LYSHOLM skorunda 28.75 puan artış gözlendi. 6. ay sonunda ise ortalama VAS skorunda 2.74 puan , WOMAC skorunda 23.1 puan azalma gözlenirken LYSHOLM skorunda 34.1 puan artış gözlendi. 1 hasta hariç tüm hastalar enjeksiyondan mutlu ve tatmin olduğunu belirtmiştir.

### **Sonuç**

Poliklinik şartlarında gonartroz için uygulanan SVF enjeksiyonu kısa ve orta dönemde hastaların ağrısını azaltan ve diz fonksiyonunu arttıran, pratik ve ağrısız bir yöntemdir. Çalışmamız uygun seçilmiş hastalarda adipoz kökenli SVF'nin gonartrozda hastane yatış masraflarını azaltarak diğer enjeksiyon seçeneklerine benzer şekilde orta dönemde diz ağrısını azaltmakta etkili olduğunu göstermiştir.




## Anahtar Kelimeler

stromal vasküler fraksiyon , mezenkimal kök hücre , gonartroz

## Kurul için notlar

## Dosya Bilgileri

1 Dosya

lipoaspirat eldesi	poliklinik şartlarında lipoaspirat eldesi ve seperasyon kitine aktarılması	Gereç ve Yöntem	
-----------------------	---	--------------------	---

---

**Bildiri Numarası: SB - 30**  
**Referans Numarası: 6337**

## **The Likelihood of Returning to Sport Following Chronic Bucket-Handle Meniscus Repair with Concomitant ACL Reconstruction**

### **1. ÖZGÜR BAŞAL (Bildiri Sunan)**

Darıca Farabi Eğitim ve Araştırma Hastanesi, Ortopedi ve Travmatoloji, Kocaeli

### **2. Talip Teoman ASLAN**

Darıca Farabi Eğitim ve Araştırma Hastanesi, Ortopedi ve Travmatoloji, Kocaeli

### **3. Ulaş ÖZTÜRK**

Darıca Farabi Eğitim ve Araştırma Hastanesi, Ortopedi ve Travmatoloji, Kocaeli

## **Giriş**

The purpose of this randomized retrospective study was to determine the success and failure rate of chronic locked bucket-handle meniscal tear (BHMT) repair with concomitant ACL reconstruction. Patient demographics, preoperative, and intraoperative surgical variables which associated with return to sports were defined.

## **Gereç ve Yöntem**

The study included 51 patients with an injury history of at least 6 weeks who underwent arthroscopic BHMT repair and ACL reconstruction between 2017 and 2020. The average time elapsed from the occurrence of locked knee symptoms to surgery was  $10.5 \pm 4.4$  weeks. BHMT was repaired with an all-in-side meniscus repair and/or combined repair procedure first, then an anatomic outside-In ACL Reconstruction using a suspension device for femoral fixation was performed. Weightbearing, as tolerated, was permitted after 3 weeks and all patients participated in a standardized rehabilitation program, with the goal of returning to sport at approximately 4 to 6 months.

## **Bulgular**

An evaluation was made of 51 patients with an average age of 27,4 (range 18 to 48) years, followed up for a mean of  $25.3 \pm 4.5$  months. There was a statistically significant improvement in all patient-reported outcomes from baseline to the final follow-up examination. In the clinical outcomes, the mean modified Lysholm knee score increased significantly from 45.5 preoperatively to 91.5 at the final follow-up examination ( $p < 0.001$ ). A return to amateur sports at an average of  $5 \pm 0.9$  (4-7) months was achieved 84.3 % (n: 43) of the cases.

## **Sonuç**

All neglected BHMTs concomitant with chronic ACL rupture should be repaired in a single-stage surgery if the half plane-concave shape of the menisci has been preserved regardless of the delay in time to surgery.

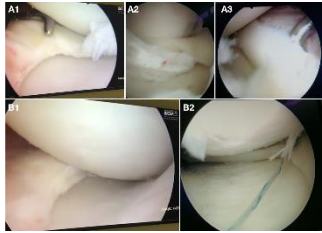
## **Anahtar Kelimeler**

Bucked-Handle; Meniscal tear; ACL; Locked Knee; Meniscal Repair; half plane-concave

## **Kurul için notlar**

## **Dosya Bilgileri**

1 Dosya

Figure 1	Arthroscopic images of right knee BHMT A1: R-W zone BHMT, A2: Torn R-R zone BHMT, B1: Easily dislocated BHMT, B1: Reduced BHMT, B2: FasT-Fix360 suturing.	Gereç ve Yöntem	
-------------	---	--------------------	---

**Bildiri Numarası: SB - 31**  
**Referans Numarası: 6339**

## **Uyku Postürü ile Subakromiyal Sıkışma Sendromu Arasındaki İlişki**

### **1. HÜSEYİN ALPER YATAĞANBABA (Bildiri Sunan)**

Hacettepe Üniversitesi Tıp Fakültesi, Ortopedi ve Travmatoloji Anabilim Dalı, Ankara

### **2. Çağatay DENİZ**

Hacettepe Üniversitesi Tıp Fakültesi, Kulak Burun Boğaz Anabilim Dalı, Ankara

### **3. Ahmet Emre SÜSLÜ**

Hacettepe Üniversitesi Tıp Fakültesi, Kulak Burun Boğaz Anabilim Dalı, Ankara

### **4. Özgür Ahmet ATAY**

Hacettepe Üniversitesi Tıp Fakültesi, Ortopedi ve Travmatoloji Anabilim Dalı, Ankara

## **Giriş**

Subakromiyal sıkışma sendromu (SSS) en sık omuz ağrısı sebeplerindedir. SSS'nin olası nedenlerinden birisi de uyku postürüdür. Uyku postürü ile SSS ilişkisini gösteren çalışma sayısı sınırlı ve çoğunlukla subjektif verilerden elde edilmiş sonuçları içermektedir. Bu çalışma kapsamında SSS ile uyku postürü arasındaki ilişkinin objektif bir biçimde değerlendirilmesi hedeflenmiştir.

## **Gereç ve Yöntem**

Şubat-Haziran 2021 tarihleri arasında Hacettepe Üniversitesi Kulak,Burun,Boğaz Anabilim Dalı Uyku Laboratuvarı'nda polisomnografi (PSG) yapılan hastalardan belirli kriterleri karşılayanlar çalışmaya dahil edildi (71 hasta). Dahil edilen hastalar muayene edildi ve ankete tabi tutuldu. Çalışmaya dahil edilme kriterleri; erkek cinsiyet, 40-70 yaş aralığında olmak, çıkarılma kriterleri ise; SSS etiyojisinde rol oynayan bir işi ya da sporu yapıyor olmak, omuz ağrısı için daha önce tedavi almış olmak, ilgili omuza travma hikayesi olması, bilateral omuz ağrısı,uyku postürünü etkileyecek bir hastalık olması,omuz ağrısı yapan ek hastalık olması, belirlenen SSS tanı kriterlerinden yalnızca birini karşılamak olarak belirlendi.En az bir aydır omuz ağrısı olan ve ağırlı ark,Neer sıkışma,Hawkins-Kennedy,Empty Can testlerinden en az üçünün pozitif olduğu hastalar SSS grubuna(34) diğer hastalar(37) kontrol grubuna dahil edildi. Demografik veriler, uyku postürü, uyku verimliliği ve süresi kaydedildi.

## **Bulgular**

SSS ve kontrol grupları arasında tütün kullanımı (p:0,006) dışında demografik veriler açısından anlamlı fark tespit edilmedi. İki grup arasında uyku testindeki; uyku süresi (p:0,679) ve uyku verimliliği (0,982) açısından anlamlı fark tespit edilmedi. SSS grubunun lateral dekübit (LD) postürde kontrol grubuna göre anlamlı olarak daha fazla zaman geçirdiği (p:0,003) ve kontrol grubunun supin postürde SSS grubuna göre anlamlı olarak daha fazla zaman geçirdiği(p<0,001) görüldü. SSS grubundaki hastaların LD postürde geçirdikleri sürenin anlamlı olarak daha büyük miktarını (%76,8) ağrıyan omuz üzerinde geçirdikleri gösterildi(p<0.001). Ayrıca kontrol grubundaki hastaların uyku sırasındaki postür değişim sayısının anlamlı olarak daha fazla olduğu görüldü (p:0.002) (Tablo-1).

## **Sonuç**

Bu çalışmada uyku postürü ile SSS ilişkisi objektif olarak değerlendirildi. Çalışma, yöntemiyle bu konuda yapılmış az sayıdaki ve uyku postürünün sözel olarak değerlendirildiği çalışmalardan ayrılmaktadır. Sonuç olarak LD postürün SSS için bir risk faktörü olduğu ve uyku sırasındaki postür değişim sıklığının da SSS için koruyucu bir faktör olabileceği gösterildi.

## Anahtar Kelimeler


Omuz, omuz ağrısı, subakromiyal sıkışma sendromu, rotator manşet

## Kurul için notlar

Bu çalışmanın konu ile ilgili son 20 yılda yapılmış beşinci çalışma olması açısından değerli olduğunu düşünüyoruz. Konu ile ilgili daha önce yapılan çalışmalardan farklı olarak hastaların uyku postürleri uyku postürü probu ile değerlendirilmiştir.

## Dosya Bilgileri

1 Dosya

Tablo-1	SSS grubu ve kontrol grubu verilerinin karşılaştırılması	Bulgular	
---------	--	----------	---

**Bildiri Numarası: SB - 33**  
**Referans Numarası: 6341**

## **GÜNÜBİRLİK DİZ ARTROPLASTİSİ UYGULAMALARININ ETKİNLİK VE GÜVENİLİRLİĞİ**

1. Ahmet Can ERDEM

Bezmialem Vakıf Üniversitesi, Ortopedi ve Travmatoloji Ana Bilim Dalı, İstanbul

2. Necmettin TURGUT (**Bildiriyi Sunan**)

Isparta Şehir Hastanesi, Ortopedi ve Travmatoloji

3. BURAK BAYIR

Afyon Şuhut Devlet Hastanesi

4. Levent BAYAM

Özel Sante Plus Hastaneler Grubu, İstanbul

5. Mehmet ERDEM

Sakarya Üniversitesi Eğitim & Araştırma Hastanesi, Ortopedi & Travmatoloji Kliniği, Sakarya

6. Mustafa UYSAL

Özel Medar Hastaneleri, Ortopedi ve Travmatoloji, Sakarya

7. Deniz GÜLABİ

SBÜ Kanuni Sultan Süleyman Eğitim ve Araştırma Hastanesi, Ortopedi ve Travmatoloji Ana Bilim Dalı, İstanbul

### **Giriş**

Çalışmamızda konvansiyonel yatışlı yöntemle yapılan total diz protezi ile günübirlilik (ayaktan) yatışla yapılan protezlerde ağrı, fonksiyonel skorlar, diz ölçümleri ve maliyet açısından kıyaslanması amaçlanmıştır.

### **Gereç ve Yöntem**

Bu retrospektif çalışmaya 1 Ocak – 31 Aralık 2019 tarihleri arasında tek merkezde iki ortopedi cerrahı tarafından primer diz protezi uygulanan hastalar dahil edildi. Dahil edilme kriterlerini karşılayan her iki grupta da 38 hasta çalışmaya alındı. Hastaların ağrı ve klinik olarak değerlendirilmesi için preoperatif ve postoperatif 6.hafta Visual Analogue Score (VAS), Knee Society Score (KSS) sonuçları kullanıldı. Radyolojik değerlendirme için ortoröntgenlerde anatomik medial proksimal tibia açısı (aMPTA), mekanik lateral distal femoral açı (mLDFA), diz lateral grafilerinde tibial stemin koronal açılanması (TSKA), femoral stemin sagittal açılanması (FSSA) ve tibial stemin sagittal açılanması (tibial slope) (TSSA) değerleri ölçüldü.

### **Bulgular**

Çalışmamız sonucunda her iki grupta da postoperatif radyolojik dizilim farklılığının bahsedilen diz fonksiyonel skorları ve ağrı skorları üzerinde istatistiksel anlamlı farklılık oluşturmadığı görüldü. İstisna olarak hem günübirlilik hem de yatarak tedavi alan hastalarda koronal planda tibial stemin koronal diziliminin postop 6.hafta KSS skoru üzerinde istatistiksel olarak anlamlı farklılık oluşturduğu görüldü ( $p<0.013$ ). Çalışmamızda yer alan hastaları incelediğimizde günübirlilik ve yatarak tedavi alan hastalar karşılaştırıldığında sadece hastanede kalış süresi bakımından değil maliyet açısından da istatistiksel olarak anlamlı bir fark bulunmuştur ( $p<0.001$ ).

### **Sonuç**

Gruplar arasında ağrı, fonksiyonel skorlar, erken dönem komplikasyonlar ve radyografik açı ölçümleri açısından bir fark olmaması, günübirlik gruptaki hastaların maliyetinin daha az olması ve hastanede yatak doluluk problemine katkıda bulunması açısından günübirlik diz protezi uygulanması tercih edilebilir bir uygulama olabilir.

#### **Anahtar Kelimeler**

günübirlik diz protezi; diz artroplastisi; total diz artroplastisi

#### **Kurul için notlar**

Sakarya Üniversitesi'nde yapılmış bir tez çalışmasıdır.

---

**Bildiri Numarası: SB - 34**  
**Referans Numarası: 6342**

## **Total diz artroplastilerinin maliyet analizleri**

### **1. Hüseyin Fatih SEVİNÇ (Bildiri Sunan)**

Nevşehir Devlet Hastanesi, Ortopedi ve Travmatoloji Kliniği, Nevşehir

### **Giriş**

Gonartroz, yaşlı nüfus grubunda dizin en yaygın hastalıklarındandır. Total diz artroplastileri ortopedik cerrahiler arasında sıklıkla yapılan ve maliyeti yüksek olan girişimsel işlemler arasındadır. Hastane işletmeleri, artan maliyetlerle çalışırken, yüksek kaliteli hizmetlerin sunulmasını sağlayacak stratejiler geliştirmeye çalışmaktadır. Bu bağlamda, maliyet analizleri önem taşımaktadır.

### **Gereç ve Yöntem**

Literatürde total eklem artroplastilerinin maliyetleriyle ilgili çalışmalar olmakla birlikte ülkemizde bu maliyetleri inceleyen çalışma bulunmamaktadır. Bu çalışmada 300.000'den fazla nüfusa sahip Nevşehir ilindeki aktif ortopedik ameliyatları yapılan tek devlet hastanesindeki total diz artroplastilerinin maliyet analizlerinin yapılması planlandı. Çalışmaya 2019 yılı içerisinde gonartroz nedeniyle total diz artroplasti ameliyatı ile tedavi edilen, 61'i erkek, 254'ü kadın olan toplam 315 hasta dahil edildi. Tüm hastaların taburculuk sonrası sistem üzerinden yapılan işlemler ve kesilen faturaları retrospektif olarak incelendi. Hastaya yattığı süre içerisinde yapılan işlemler; hastaya uygulanan implant, cerrahi işlem, uygulanan ilaç, kan ve kan ürünleri transfüzyonu, tahlil, anestezi işlem, yatak ücreti ve diğer uygulanan işlem maliyetleri olarak ayrılarak analiz edildi.

### **Bulgular**

Total diz artroplasti ameliyatı kişi başı maliyet ortalaması 7576,7 Türk Lirası (TL) idi. Hastaya uygulanan implant maliyet ortalaması 4858 TL, cerrahi işlem maliyet ortalaması 1800 TL, kullanılan ilaç maliyet ortalaması 378,3 TL, kan ve kan ürünleri transfüzyonu maliyet ortalaması 38,4 TL, tahlil maliyet ortalaması 38,2 TL, anestezi işlemleri maliyet ortalaması 143 TL, yatak ücreti maliyet ortalaması 199,4 TL ve diğer uygulanan işlemlerin maliyet ortalaması 121,3 TL olarak tespit edildi. Bir yıldaki total diz artroplasti ameliyatlarının toplam maliyeti 2386660,5 TL olarak tespit edildi. Bu çalışmada yapılan maliyet analizlerinde implant, cerrahi işlem ve anestezi maliyetleri sabit olduğu görülmektedir. Toplam maliyetleri içinde en önemli değişken işlem kullanılan ilaç ve yatak ücreti olduğu görülmektedir. Yıllık total diz artroplasti ameliyatların maliyetlerinin yaklaşık 2.4 milyon TL olması ileri evre gonartrozların toplam sağlık giderlerindeki payının büyüklüğünü göstermektedir.

### **Sonuç**

Hastaların preoperatif ek hastalıkların daha uygun tedavi edilmesi hastaların hastanede toplam yatış süresini azaltabilir dolayısıyla yatak ücreti maliyetleri de düşebilir ve bununla birlikte korele olarak diğer değişken işlemlerin maliyeti azaltılabilir. Ülkemizde sekonder gonartrozun en sık sebeplerinden biri olan obezitenin azaltılmasıyla tüm maliyetler azaltılabilir.

### **Anahtar Kelimeler**

maliyet analizi, total diz artroplastisi

### **Kurul için notlar**

---



**Bildiri Numarası: SB - 35**  
**Referans Numarası: 6344**

## **İleri yaş bayanlarda diz osteoartrit şiddeti ile D vitamini ilişkisi**

### **1. MELİH ÜNAL (Bildiri Sunan)**

Sağlık Bilimleri Üniversitesi Antalya Eğitim Araştırma Hastanesi Ortopedi ve Travmatoloji Bölümü,  
Antalya

### **Giriş**

Serum 25-hidroksivitamin D (D vitamini) eksikliğinin eklem kıkırdağını olumsuz etkileyerek osteoartrite sebep olduğu çalışmalarda öne sürülmesine karşın literatürde fikir birliği bulunmamaktadır. Çalışmanın amacı serum D vitamini düzeyinin ileri yaş bayan hastalarda gonartroz varlığı ve gonartroz şiddeti üzerine etkisini incelemektir.

### **Gereç ve Yöntem**

Kliniğimizde takip edilmiş 65-75 yaş arası 853 kadın hasta çalışmaya dahil edildi. Çalışmaya katılan hastalar serum D vitamini düzeyine göre eksik (< 20 ng/ml), yetersiz (20-30 ng/ml) ve yeterli (≥30 ng/ml) olmak üzere gruplandırıldı. Yine aynı hastalar Kellgren- Lawrence gonartroz evrelemesine göre sınıflandırıldı. Serum D vitamini düzeylerine göre oluşturulan gruplar arasında gonartroz varlığı ve gonartroz olanlar arasında ise gonartroz evresi açısından herhangi bir farkın olup olmadığı incelendi.

### **Bulgular**

Çalışmaya katılan 853 hastanın yaş ortalaması 69,9±3,1 idi. Serum D vitamini düzeylerine göre oluşturulan gruplar arasında gonartroz varlığı açısından fark saptandı (p:0.020). Benferroni düzeltmesi sonrası eksik ve yeterli grup arasındaki farkın anlamlı olduğu; ancak yetersiz grup ile diğerleri arasındaki farkın ise anlamsız olduğu görüldü. Gonartroz hastalarında ise üç grup arasında gonartroz şiddeti açısından fark saptanmadı (p:0.111).

### **Sonuç**

Bu çalışmada serum D vitamini düzeylerinin gonartroz varlığını etkilemesine rağmen gonartroz şiddetini etkilemediği görüldü. Bu nedenle ileri yaş bayanlarda yeterli D vitamini düzeyinin sağlanmasının gonartroz gelişmesine karşı koruyucu olabileceğini düşünüyoruz.

### **Anahtar Kelimeler**

D vitamini, gonartroz, osteoartrit, diz osteoartriti

### **Kurul için notlar**

Bu çalışmada D vitamini osteoartrit ilişkisi incelenmiştir. Çalışma literatürdeki benzer çalışmalara göre daha yüksek hasta sayısı ile yapılmıştır. Ayrıca örneklem seçiminde yaş ve cinsiyet açısından daha homojen grup oluşturulmaya çalışılmıştır.

**Bildiri Numarası: SB - 39**  
**Referans Numarası: 6350**

**Menisküs onarımında 'All-inside' implantların tercihinin 'Inside-out' yöntemine göre zamanla azalmasının, yeniden yırtılma komplikasyonu üzerine etkisinin araştırılması: Retrospektif karşılaştırmalı çalışma.**

1. Selim ERGÜN (Bildiri Sunan)

Kartal Dr. Lütfi Kırdar Eğitim ve Araştırma Hastanesi, Ortopedi ve Travmatoloji Kliniği, İstanbul

2. Tunca CİNGÖZ

Acıbadem Üniversitesi, Tıp Fakültesi, Ortopedi ve Travmatoloji Anabilim Dalı, İstanbul

3. Umut AKGÜN

Acıbadem Üniversitesi, Tıp Fakültesi, Ortopedi ve Travmatoloji Anabilim Dalı, İstanbul

4. Mustafa KARAHAN

Acıbadem Üniversitesi, Tıp Fakültesi, Ortopedi ve Travmatoloji Anabilim Dalı, İstanbul

## Giriş

Son yıllarda kliniğimizde gerçekleştirdiğimiz menisküs onarımlarında 'All-inside' (AI) implantların kullanımını azaltıp, Inside-out (IO) yöntemle tespiti daha sık kullanmaya başladık. Bu çalışma ile bu cerrahi yöntem değişikliğinin klinik sonuçlara olan etkisini araştırmayı amaçladık. Hipotezimiz, bu tercih değişikliğinin yeniden yırtılma komplikasyonunu azaltmış olabileceği yönündeydi.

## Gereç ve Yöntem

Tüm ameliyatlar aynı hastanede, aynı cerrahi ekip tarafından gerçekleştirilmiştir. Ramp yırtığı ve kök yırtığı onarımı olan hastalar çalışmaya dahil edilmedi. Yırtık tipleri longitudinal, radial, kompleks, horizontal ve kova sapı olarak 5 tipteydi. Ameliyat sonrası en az 2 yıllık klinik takip notları ve radyolojik görüntüleri bulunan 89 hastanın 90 dizi ve toplamda 107 menisküs onarımı çalışmaya dahil edilerek kayıtlar retrospektif olarak incelendi. İlk grup 2015 ve 2016 yıllarında, ikinci grup 2017 ve 2018 yıllarında opere edilen hastaları kapsamaktaydı.

## Bulgular

İlk grupta da 55, ikinci grupta ise 52 menisküs onarımı yapıldığı tespit edildi. Demografik faktörler (yaş, cinsiyet), yaralanmadan cerrahiye kadar geçen süre, anatomik lokasyon, yırtık tipi, eşlik eden ön çapraz bağ rekonstrüksiyonu, izole yırtıklarda kan pıhtısı ve femoral kondile mikrokırık uygulanması açısından karşılaştırıldığında grupların eşit dağılımlı oldukları görüldü. İlk grupta 42 olan toplam AI onarım sayısı ikinci grupta 29 olarak tespit edildi ( $p < 0,05$ ). Onarılan menisküslerde yeniden yırtılma komplikasyonu sayısı ilk grupta 8, ikinci grupta 6 olarak bulundu ancak aradaki fark istatistiksel olarak anlamlı değildi ( $p > 0,05$ ).

## Sonuç

Menisküs onarımı pratiğimizde AI yöntem tercihinin azaltıp, IO yöntemini daha fazla tercih ediyor olsak da bu tercih değişikliğinin yeniden yırtılma komplikasyonu üzerine anlamlı bir etkisini saptayamadık.


## Anahtar Kelimeler

menisküs onarımı, all-inside, inside-out

## Kurul için notlar

## Dosya Bilgileri

1 Dosya

Tablo 1	Grupların çeşitli faktörler bakımından dağılımı.	Bulgular	
---------	--	----------	---

---

**Bildiri Numarası: SB - 40**  
**Referans Numarası: 6354**

## **Hipermobil hastalarda kombine ön çapraz bağ rekonstruksiyonu ve anterolateral ligament internal breys uygulaması klinik sonuçları etkiler mi?**

1. Berkin TOKER  
Acıbadem Fulya Hastanesi, Ortopedi ve Travmatoloji Bölümü, İstanbul

2. TUNAY ERDEN (**Bildiriyi Sunan**)  
Acıbadem Fulya Hastanesi, Ortopedi ve Travmatoloji Bölümü, İstanbul

3. Ömer Faruk TAŞER  
Acıbadem Fulya Hastanesi, Ortopedi ve Travmatoloji Bölümü, İstanbul

### **Giriş**

Genel eklem hipermobilitesi (GEH), ön çapraz bağ (ÖÇB) yaralanması ve ÖÇB greft yetmezliği için bir risk faktörüdür. Bu hastalarda ÖÇB rekonstruksiyonuna ilaveten anterolateral ligament rekonstruksiyonu ya da internal breysi (ALL-İB) önerilmektedir. Bu retrospektif çalışmanın amacı, GEH olan hastalarda izole ÖÇB rekonstruksiyonu ve kombine ÖÇB rekonstruksiyonu- ALL-İB uygulamasının fonksiyonel so

### **Gereç ve Yöntem**

Çalışmaya 2015-2019 yılları arasında Beighton-Horan kriterlerine göre GEH tanısı konulan ve dahil edilme kriterlerini karşılayan 68 hasta dahil edildi. En az iki yıllık takip süresi bulunmayan hastalar çalışmaya dahil edilmedi. Grup 1'de izole ÖÇB rekonstruksiyonu ve grup 2'de ise kombine ÖÇB rekonstruksiyonu ve ALL-İB yapılan hastalar yer aldı. Takiplerde hastaların ameliyat öncesi ve sonrası fizik muayene sonuçları ile anteroposterior stabilite (KT-1000) ve diz skorları kaydedildi. Tüm muayene ve ölçümler tek hekim tarafından yapılmıştır.

### **Bulgular**

Grup 1 ve 2 sırasıyla 37 ve 31 hastadan oluşuyordu. Ortalama takip süresi sırasıyla  $30.1 \pm 4.1$  ve  $28.1 \pm 2.9$  aydı. Ameliyat sonrası, grup 2'de yer alan hastaların pivot-shift testi ile daha iyi rotasyonel stabiliteye sahip oldukları görüldü ( $p = 0.02$ ). KT-1000 artrometri ile yapılan ölçümlerde grup 2'de anteroposterior stabilitenin anlamlı derecede daha iyi olduğu görüldü ( $p = 0.01$ ). Ancak gruplar arasında benzer fonksiyonel sonuçlar (Lysholm için  $p = 0.14$ , Cincinnati için  $p = 0.11$  ve IKDC içi  $p=0.19$ ) ve benzer re-rüptür oranları olduğu görüldü ( $p = 0.41$ ).

### **Sonuç**

Hipermobil hastalarda kombine ÖÇB rekonstruksiyonu ve ALL-İB daha iyi rotasyonel ve anteroposterior stabilite sağladığı görülmüştür. Ancak daha geniş hasta serileri ve prospektif randomize kontrollü çalışmalarla tekniğin ve sonuçlarının doğrulanmaya ihtiyacı vardır.

### **Anahtar Kelimeler**

Ön çapraz bağ, anterolateral ligament, hipermobilitate, ÖÇB rüptürü

### **Kurul için notlar**

---

**Bildiri Numarası: SB - 41**  
**Referans Numarası: 6357**

## **PARSİYEL ROTATOR MANŞET YIRTIKLARINDA ARTROSKOPİK CERRAHİNİN FONKSİYONEL SONUÇLARA ETKİSİ**

1. Durmuş Ali ÖÇGÜDER

Ankara Yıldırım Beyazıt Üniversitesi, Ortopedi ve Travmatoloji Anabilim Dalı, Ankara

2. İbrahim BOZKURT

Ankara Şehir Hastanesi, Ortopedi ve Travmatoloji ABD, ANKARA

3. SİNAN YILMAZ

muğla eğitim ve araştırma hastanesi, Ortopedi Ana bilim dalı, muğla

4. UMUT ÖKTEM (**Bildiriyi Sunan**)

Ankara Yıldırım Beyazıt Üniversitesi, Ortopedi ve Travmatoloji Anabilim Dalı, Ankara

### **Giriş**

Rotator manşet yırtığı insidansı %17-37 olup, artiküler yırtıklar bursal yırtıklara göre 2-3 kat daha yaygın olarak görülmektedir. literatür, konservatif tedaviye yanıt vermeyen yırtıklar için cerrahi onarım önerilmektedir. Konservatif tedavi sonrası başarılı sonuç alamadığımız Ellman grade 3 RCR olan hastalarda uyguladığımız artroskopik cerrahinin fonksiyonel sonuçlarını değerlendirmeyi amaçladık

### **Gereç ve Yöntem**

Çalışmaya 2015-2020 yılları arasında Ellman sınıflamasında grade 3 lezyonu olan ve en az 3 ay konservatif tedavi sonrası cerrahi tedavi uygulanan, 45-65 yaş aralığında 34 hasta (15 erkek, 19 kadın) dahil edildi. Aynı omuzdan operasyon öyküsü olan , SLAP lezyonu, omuz instabilitesi, biceps tendiniti gibi ek omuz patolojisi olan hastalar çalışmaya dahil edilmedi. Tüm hastaların cerrahi öncesi direkt grafi ve manyetik rezonans görüntülemeleri (MRG) yapıldı. PASTA lezyonu olan hastaların artroskopik tedavisinde; yırtık tam kata çevrilerek, 5 mm çift iplikli çapa kullanılarak tek sıra onarım yapıldı. Hastalar postoperatif 15 derece abduksiyonda omuz kol askısı ile takip edildi. Hastalar ameliyat sonrası fizik tedavi rehabilitasyonuna alındı. Hastaların postoperatif 3, 6 ve 9. ay kontrollerinde UCLA ve ASES skorları kullanılarak hastaların fonksiyonel sonuçları değerlendirildi.

### **Bulgular**

Hastaların ortalama takip süresi 12 ay (10-15), ortalama yaşı 59 (45-65) idi. Hastaların UCLA skoru ortalaması postoperatif üçüncü ayda 17 (13-21), altıncı ayda 25 (23-29) ve dokuzuncu ayda 32 (26-35) idi, ASES skoru ortalaması ise üçüncü ayda 61 (53-68), altıncı ayda 86 (81-91) ve dokuzuncu ayda 94 (91-98) idi. Hiçbir hastada postoperatif yara yeri komplikasyonuna rastlanmadı, bir hasta hariç tüm hastalarda fonksiyonel olarak tatminkar sonuçlar elde edildi.

### **Sonuç**

Ellman grade 3 parsiyel rotator manşet rüptürü olan olgular uygun cerrahi zamanlama ve cerrahi teknik ile tedavi edildiğinde başarılı fonksiyonel sonuçlar alınmıştır. Parsiyel yırtığı olan hastaların takibi ve tedavisinde cerrahinin rolü gün geçtikçe artmaktadır.

### **Anahtar Kelimeler**

Rotator manşet yırtığı, Parsiyel Rotator Manşet Yırtığı, omuz artroskopisi

### **Kurul için notlar**

---

**Bildiri Numarası: SB - 42**  
**Referans Numarası: 6359**

## **Fizis Hattı Kapanmış 18 Yaş Altı Aktif Sporcularda Ön Çapraz Bağ Rekonstrüksiyonun Ortalama Dört Yıllık Takip Sonuçları**

### **1. Lokman KEHRİBAR (Bildiriye Sunan)**

Samsun Üniversitesi Tıp Fakültesi, Ortopedi ve Travmatoloji ABD, Samsun

### **2. Mahir MAHİROĞULLARI**

Şişli Memorial Hastanesi, Ortopedi Kliniği, İstanbul

## **Giriş**

Adölesan yaş grubunda ön çapraz bağ lezyonlarının tedavi şekli ve zamanlaması tartışma konusu olmaktadır. Ön çapraz bağ rekonstrüksiyonu (ÖÇBR) sonrası bu yaş grubunda spora dönüş kriterleri de değişiklik gösterebilmektedir. Bu çalışmada geçtiğimiz 8 yılda ÖÇBR uygulanan fizis hattı kapalı 18 yaş altı aktif spor yapan 21 hastanın ortalama dört yıllık takip sonuçlarını ortaya koymayı amaçladık.

## **Gereç ve Yöntem**

2012-2018 yılları arasında tek bir merkezde ön çapraz bağ yırtığı nedeniyle opere edilen 22 adölesan hasta retrospektif olarak değerlendirildi. Dahil edilme kriterleri: Ön çapraz bağ yırtığı olan 18 yaş altı aktif spor yapan bireyler. Ön çapraz bağ yırtığına menisküs yırtığı, kıkırdak lezyonu ve ilave bağ yırtığı gibi ek patoloji eşlik etmeyenler yaralanmalardır. Femoral veya tibial taraf avülse akut yırtıklar primer tamir edildiği için bu çalışmaya alınmamıştır. Bu kriterlere uyan hastaların 14 'ü erkek, 7 'si kadın idi. Tüm hastalarda hamstring tendon otogrefti kullanıldı ve operasyonlar aynı cerrah tarafından gerçekleştirildi. Operasyon öncesi tüm hastaların diz grafileri çekilerek distal femur ve proksimal tibia fizis hatları değerlendirildi. Fizis hatları açık olan hastalar çalışmaya alınmadı. Tüm hastalara cerrahi yöntem olarak transfizyal artroskopik ön çapraz bağ rekonstrüksiyonu işlemi uygulandı.

## **Bulgular**

Toplam 21 hastanın yaş ortalaması 16,15 olarak saptandı. Takip süresi ortalama 50.10 ay olarak belirlendi. 21 hastadan bir tanesinde post op erken dönem yetmezlik görülmesi üzerine revizyona alındı. 21 hastanın pre op Lynsholm skoru ortalaması 75.35, Tegner skoru ortalaması 5.1 iken post op Lysholm skoru ortalama 95.15, Tegner skoru ortalaması 8,2 olarak saptandı. 21 hastanın hepsinde ameliyat öncesi aktif spor öyküsü mevcut idi. Bu hastaların 3'ü aktif spora hayatına devam etmez iken, diğer 18 hastanın aktif spora dönüş süresi ortalama olarak 7,41 (6–12) ay olarak saptandı. Spora dönüş kriterleri tayin edilirken hasta uyumu ilk sıraya alındı. Aktif spora dönüş yapan 18 hastanın Lysholm skoru ortalama 96.29 olarak saptandı. Aktif spora dönüş yapamayan 3 hastanın Lysholm skoru ise 88,67 olarak saptandı.

## **Sonuç**

Adölesan yaş grubunda ÖÇBR sonuçları tatmin edici düzeyde bulunmuştur. Bu hasta grubunda spora dönüş oranları oldukça yüksek olmasına rağmen uyum konusunda sıkıntı yaşanabileceğinden dönüş için acele edilmemesi gerektiği değerlendirilmektedir.

## **Anahtar Kelimeler**

ön çapraz bağ, adölesan, ameliyat

## **Kurul için notlar**

---

**Bildiri Numarası: SB - 43**  
**Referans Numarası: 6361**

## **Talus Lateraline Direkt Ulaşım Sağlayan Osteotomiler: Vaka Serisi**

1. Ümit Selçuk AYKUT

SB Metin Sabancı Baltalimanı Kemik ve Eklem Hastalıkları Eğitim ve Araştırma Hastanesi

2. OSMAN ÇİMEN (**Bildiriyi Sunan**)

SB Metin Sabancı Baltalimanı Kemik ve Eklem Hastalıkları Eğitim ve Araştırma Hastanesi

3. ALPER KÖKSAL

SB Metin Sabancı Baltalimanı Kemik ve Eklem Hastalıkları Eğitim ve Araştırma Hastanesi

### **Giriş**

Çalışmamızda literatürde hakkında oldukça az yayın bulunan, talus domun lateralini ilgilendiren lezyonlara yaklaşım için kullanılan chaput osteotomisi, trapezoid osteotomi ve çeşitli fibula alt uç osteotomileri ile ilgili klinik tecrübe ve sonuçlarımızı bildirerek literatüre katkıda bulunmayı amaçladık.

### **Gereç ve Yöntem**

Hastane bilgi otomasyon sisteminden 2007-2019 yılları arasında ayak bileği çevresi osteotomisi yapılmış 135 hasta olduğu tespit edildi. Bu hastaların 128 tanesine medial malleol osteotomisinin, kalan 7 hastanın 8 ayak bileğine de talus lateraline ulaşmak için kullanılan osteotomilerin yapılmış olduğu görüldü. Hastaların preop tanı, etiyoloji, yaş, cinsiyet, ameliyat tarafı, kaynama süresi, takip süresi, yapılan osteotomi tipi, osteotomi fiksasyonu için kullanılan implant, komplikasyon varlığı, geçirilmiş başka bir ameliyat varlığı, mevcut lezyonun yeri ve büyüklüğü bilgilerine ulaşıldı. Hastaların klinik sonuçları vaka serisi şeklinde sunuldu.

### **Bulgular**

Çalışmaya dahil edilen 7 hastanın 5' i erkek, 2'si kadındı. Ortalama takip süresi 31,5 ay olan (12-84 ay) hastaların yaş ortalaması 30.7 (22-39) idi. Opere edilen 8 ayak bileğinin 7'sine talusda osteokondral lezyon nedeni ile otolog osteokondral kıkırdak transferi, birine ise talusda kondroblastom nedeni ile küretaj ve grefonaj yapıldı. Opere edilen 8 ayak bileğinin birine tibia anterolateral trapezoid osteotomi, iki tanesine chevron tipi lateral malleol osteotomisi, bir tanesine oblik lateral malleol osteotomisi, iki tanesine transvers fibula osteotomisi ve bir tanesine de hem tibia alt uç chaput osteotomisi hem de lateral malleol osteotomisi birlikte yapıldı. . Ortalama kaynama süresi 100,9 (45-210) gün olan hastaların tamamında osteotominin kaynadığı görüldü. Komplikasyon olarak hastaların birinde yüzeysel peroneal nöropati, birinde de peroneal tendinit geliştiği görüldü. Hastaların 3' ünde ayak bileği artrozunda minimal artış olduğu, diğerlerinde artroz artışı olmadığı görüldü.

### **Sonuç**

Talus lateralindeki lezyonlara direkt ulaşım sağlamak amacıyla uyguladığımız sınırlı sayıdaki tibia alt uç ve lateral malleol osteotomileri hızlı ve anatomik iyileşmeyi sağlayan, komplikasyon oranları düşük olan cerrahi yöntemlerdir.

### **Anahtar Kelimeler**

Lateral malleol osteotomisi, otolog kıkırdak transferi, chaput osteotomisi, transvers osteotomi, chevron

### **Kurul için notlar**

---



**Bildiri Numarası: SB - 44**  
**Referans Numarası: 6363**

## **Freiberg hastalığında Osteokondral Otogreft ve Eklem Debridmanı + Mikrokirik tedavi yöntemlerinin kısa dönem klinik sonuçlarının karşılaştırılması**

### **1. Vahdet UÇAN (Bildiri Sunan)**

Bezmialem Vakıf Üniversitesi, Ortopedi ve Travmatoloji Ana Bilim Dalı, İstanbul

### **2. Anıl PULATKAN**

Bezmialem Vakıf Üniversitesi, Ortopedi ve Travmatoloji Ana Bilim Dalı, İstanbul

### **3. Gökçer UZER**

Bezmialem Vakıf Üniversitesi, Ortopedi ve Travmatoloji Ana Bilim Dalı, İstanbul

## **Giriş**

Konservatif tedaviye yanıt vermeyen Freiberg hastalığında cerrahi tedavi yöntemleri ön plana çıksa da bu yöntemlerinden hangisinin daha iyi olduğu konusunda literatürde fikir birliği yoktur. Bu çalışmada iki farklı yöntemle (osteokondral otogreft, eklem debridmanı + mikrokirik) tedavi edilen ileri evre Freiberg olgularının kısa dönem fonksiyonel sonuçları karşılaştırılmıştır.

## **Gereç ve Yöntem**

Kliniğimizde 2015-2020 yılları arasında Freiberg hastalığı nedeniyle Osteokondral otogreft veya eklem debridmanı + mikrokirik uygulanan hastalar retrospektif olarak tarandı. Osteokondral otogreft grubu (Grup 1) 8, eklem debridmanı+ mikrokirik grubu (Grup 2) 12 hastadan oluştu. American Orthopaedic Foot and Ankle Society - lesser metatarsophalangeal-interphalangeal (AOFAS-LMI) ve Visual-Analogue-Scale (VAS) skorları ile hastaların klinik sonuçları değerlendirildi.

## **Bulgular**

Smillie sınıflama sistemine göre 6 hasta evre 3, 12 hasta evre 4 ve 2 hasta evre 5 idi. Yaş ortalaması 32,9 (en küçük 16, en büyük 66) idi. Ortalama takip süresi grup 1 için 20.4±9.4 ay, grup 2 için 31.7±10.5 aydı. (p=0.53) Grup 1'de ortalama preoperatif AOFAS-LMI ve VAS skorları son takipte sırasıyla 54.9± 7.5 ve 8,5±0.5'ten 84.4±12.1 ve 2.3±1.2'e yükseldi (p<0,001). Grup 2 de ise ortalama preoperatif AOFAS-LMI ve VAS skorları son takipte sırasıyla 51.8±12.5 ve 7.5±1.2'den 63.8±18.9 ve 3.8±2.1'e yükseldi (p<0,001). Postoperatif AOFAS-LMI skorları açısından Grup 1 lehine anlamlı farklılık saptandı. (p=0.006) Grup 1' de 2 hastada (%25 ) donör saha morbiditesi (persistant diz ağrısı) görüldü. Grup 2'deki 2 hastaya şikayetleri gerilemediği için rezeksiyon interpozisyon artroplastisi ile revizyon yapıldı.

## **Sonuç**

Çalışmamızda ileri evre Freiberg hastalarında Osteokondral otogreft yöntemi ile eklem debridmanı + mikrokirik yöntemine göre daha başarılı sonuçlar elde edilmiştir. Bu tekniğin standart bir cerrahi tedavi yöntemi olabilmesi için daha çok hastayı içeren, karşılaştırmalı prospektif randomize çalışmalara ihtiyaç vardır.

## **Anahtar Kelimeler**

Freiberg hastalığı, Cerrahi tedavi, Osteokondral otogreft, Eklem debridmanı, Mikrokirik

## **Kurul için notlar**

**Dosya Bilgileri**  
1 Dosya

Figure 1	Osteokondral otogreft	Gereç ve Yöntem	
----------	-----------------------	-----------------	---

---

**Bildiri Numarası: SB - 45**  
**Referans Numarası: 6364**

## **İzole patellofemoral osteoartritte maquet osteotomi erken dönem sonuçları**

1. Murat DANIŞMAN  
Giresun Üniversitesi, Tıp fakültesi, Ortopedi ve Travmatoloji ABD
2. Tuğcan DEMİR (**Bildiriyi Sunan**)  
Giresun Üniversitesi, Tıp fakültesi, Ortopedi ve Travmatoloji ABD
3. Cem Zeki ESENYEL  
Giresun Üniversitesi, Tıp fakültesi, Ortopedi ve Travmatoloji ABD

### **Giriş**

İzole patellofemoral artrit için Maquet'in 1963 yılında tariflediği osteotomi tibial tüberkülün anteriora elevasyonu ile patellofemoral basıncı azaltmayı hedeflemektedir. Yıllar içerisinde özellikle yara komplikasyonları nedeniyle popülaritesini yitirmiştir. Çalışmada güncel ortopedik yaklaşımlar çerçevesinde Maquet osteotomisinin klinik sonuçlarının araştırılması hedeflenmiştir.

### **Gereç ve Yöntem**

2017 ile 2019 yılları arasında izole patellofemoral artrit bulguları ile kliniğimize başvuran ve radyografik incelemeleri ile tanısı teyit edilen toplam 10 hasta çalışmaya dahil edildi. Çalışma grubu 4 erkek hastanın 5 dizi ve 4 kadın hastanın 5 dizinden oluştu. Hastaların yaş ortalaması 53,5'ti. Cerrahi teknik olarak Maquet'in orijinal tekniğinde kullandığı anteromedial insizyonun aksine lenfatik ve venöz drenaja daha az zarar veren anterolateral insizyon kullanıldı. Osteotomi Maquet'in orijinal tekniğindeki gibi yapıldıktan sonra tibial tüberkül yaklaşık 15-20 mm arası anteriora eleve edildi ve osteotomi hattına trikortikal iliak kanat otogrefti ve allogreft yerleştirildi. Preop ve postop VAS (Visual Analogue Scale) skoru, Kujala patellofemoral skorlama sistemi ve IKDC (International Knee Documentation Committee) skorlama sistemi kullanılarak klinik değerlendirme yapıldı.

### **Bulgular**

Ortalama 17,5 aylık takipte VAS skorunda, Kujala patellofemoral skorunda ve IKDC skorlama sisteminde istatistiksel olarak anlamlı klinik yanıt alındığı görüldü. Hiçbir hastada yara problemi görülmemekle birlikte, 2 farklı hastanın birer dizinde uzamış yara yeri akıntısına bağlı yıkama işlemi yapıldı. Nonunion, tibia kırığı, osteotomide korreksiyon kaybı ve osteomyelit gibi komplikasyonlar gözlenmedi.

### **Sonuç**

İzole patellofemoral artrit vakalarında kullanılan Maquet osteotomi popülarliğini yitirmiş olmasına rağmen diz hareket açıklığını koruyarak patellofemoral ağrı kontrolü sağlayan ve osteoartrit sürecini görece yavaşlatabilen bir yöntem olarak hatırlanmalıdır.

### **Anahtar Kelimeler**

Maquet, osteotomi, patellofemoral artrit

### **Kurul için notlar**

### **Dosya Bilgileri**

1 Dosya

Preop-postop grafi	Preop-postop grafi	Bulgular	
--------------------	--------------------	----------	---

---

**Bildiri Numarası: SB - 46**  
**Referans Numarası: 6365**

## **Ön çapraz bağ yaralanmaları olan obezite hastalarında ameliyat zamanlaması ve uzun dönem sonuçlarımız**

### **1. Ahmet Serhat GENÇ (Bildiri Sunan)**

Samsun Gazi Devlet Hastanesi, Ortopedi ve Travmatoloji Kliniği, Samsun

### **Giriş**

Obezite artış hızında yüksek oranlara sahip olan ülkemizde obez bireylerde ön çapraz bağ yaralanmaları ile çok sık karşılaşmaktayız. Bu çalışmada hipotezimiz bu hasta grubunda aşırı kilo nedeni ile operasyonu erteleyerek hastaları kısır döngüye sokmamak ve erken operasyon ve sıkı rehabilitasyon programı ile aktif spor hayatına döndürebileceğini göstermekti.

### **Gereç ve Yöntem**

Ön çapraz bağ nedeniyle opere edilen vki>30 olan 70 hasta retrospektif olarak değerlendirildi. Bu hastaların çalışmaya dahil edilme kriteri olarak vki>30 olması, diz içi ek patoloji olmaması, izole ön çapraz bağ yırtığı olması, takip süresine kadar bariatrik cerrahi uygulanmamış olması olarak belirlendi. Toplam 70 hastanın 62'si erkek, 8' i kadını idi. Yaş ortalaması 33,9 olarak (min 16-maks 54) saptandı. Hastaların BMI ortalaması 33,4 olarak (min 30-maks 43) tespit edildi. Takip süresi ortalama 44.27 ay olarak belirlendi. Operasyon zamanlaması için yaralanma sonrası minimum 4 hafta bekletilerek eklem hareket açıklığı kazanıldı. Operasyon öncesi hastalara kilo verdirmek gibi bir öneride bulunulmadı. Tüm hastalarda hamstring tendon otogrefti kullanıldı ve tüm operasyonlar tek bir cerrah tarafından gerçekleştirildi. Cerrahi yöntem olarak artroskopik anatomik ön çapraz bağ rekonstrüksiyonu işlemi uygulandı.

### **Bulgular**

Toplam 70 hastanın takip süresi ortalama 44.27 ay olarak belirlendi. Tüm hastaların preoperatif lynsholm skoru ortalaması 74,67 iken, post op lynsholm skoru ortalaması 92.74 (66-100) olarak tespit edildi. Tüm hastaların 56' sında ameliyat öncesi aktif spor öyküsü mevcut idi. Bu hastaların 21'i aktif spor hayatına devam etmez iken, diğer 35 hasta aktif spora dönebildi. Aktif spora dönebilen ve dönemeyen hastaların post op lynsholm skorları arasında anlamlı fark bulunmadı. Sadece 2 hastamız da komplikasyon olarak venöz tromboembolik rahatsızlık saptandı ve tedavi ile sorunsuz iyileşti.

### **Sonuç**

Obezite hastalarımızın ön çapraz bağ rekonstrüksiyon ameliyatı sonrası uzun dönem sonuçlarımız ile literatür verileri karşılaştırıldığında kabul edilebilir olarak bulundu. Bu hasta grubunda operasyon sonrası iyileşmenin iyi olmasına rağmen spora dönüşte ciddi problem olduğu gözlemlendi. Yine bu hasta grubunda tromboembolik komplikasyonların literatüre göre daha sık görüldüğü saptandı.

### **Anahtar Kelimeler**

Ön çapraz bağ rekonstrüksiyonu-Obezite

### **Kurul için notlar**

---

**Bildiri Numarası: SB - 47**  
**Referans Numarası: 6366**

## **Medial açık kama yüksek tibial osteotomide greft kullanılması düzeltme kaybı ve fonksiyonel sonuçlar üzerindeki etkisi**

### **1. Anıl PULATKAN (Bildiri Sunan)**

Bezmialem Vakıf Üniversitesi, Ortopedi ve Travmatoloji Ana Bilim Dalı, İstanbul

### **2. Vahdet UÇAN**

Bezmialem Vakıf Üniversitesi, Ortopedi ve Travmatoloji Ana Bilim Dalı, İstanbul

### **3. Nurzat ELMALI**

Bezmialem Vakıf Üniversitesi, Ortopedi ve Travmatoloji Ana Bilim Dalı, İstanbul

## **Giriş**

Medial açık kama yüksek tibial osteotomi (MAKYTO) de tibia metafizinde oluşturulan boşluğun doldurulması ve başlangıçtaki stabiliteyi arttırmak amacıyla kemik grefti kullanılmaktadır ancak bu yöntem tartışmalıdır. Çalışmamızda MAKYTO' de greft kullanılan hastalar ile kullanılmayan hastaların fonksiyonel sonuçlarını ve radyolojik düzeltme kaybını karşılaştırmayı amaçladık.

## **Gereç ve Yöntem**

Bu retrospektif çalışmaya 2013-2018 yılları arasında anteromedial osteoartrit nedeniyle kilitli yüksek tibial osteotomi (YTO) plağı ile MAKYTO uygulanmış ve en az iki sene takibi olan 125 hasta dahil edildi. Hastaların demografik verileri, ameliyat öncesi artroz dereceleri, yapılan osteotomi tipi ve ameliyatta kırık oluşup oluşmadığı kaydedildi. Radyolojik incelemede ameliyat öncesi, ameliyat sonrası erken ve geç Diz eklem hattı oryantasyonu (KJLO), Diz eklem hattı uyum açısı (KJLCA), Tibial eğim (TSLOP), Kalça-diz açısı (HKA), Medial proksimal tibial açı (MPTA) ölçüldü. Hastaların fonksiyonel değerlendirmesinde pre- ve postop Hospital for Special Surgery (HSS) skoru ve Knee Society skoru (KSS) kullanıldı. Greft kullanılmayan (Grup 1) ve greft kullanılan (Grup 2) hastalar fonksiyonel ve radyolojik sonuçlar açısından karşılaştırıldı.

## **Bulgular**

Çalışmaya toplam 125 hasta [Grup 1 n=81 (%65) ve grup 2 n=44 (%35)] dahil edildi. Hastaların ortalama takip süresi  $34.9 \pm 11.5$  aydı. Her iki grup arasında ortalama yaş ( $p=0.895$ ), taraf ( $p=0.826$ ), cinsiyet ( $p=0.62$ ), sigara kullanımı ( $p=0.773$ ), takip süresi ( $p=0.226$ ), ameliyat öncesi Caton-Deshamps endeksi ( $0.089$ ), KJLO ( $p=0.275$ ), KJLCA ( $p=0.541$ ), HKA ( $p=0.507$ ), MPTA açısı ( $p=0.973$ ), artroz derecesi ( $p=0.731$ ), yapılan osteotomi tipi ( $p=0.332$ ) ve ameliyat sırasında kırık oluşması ( $p=0.169$ ) açısından anlamlı farklılık yoktu. Yapılan düzeltmenin radyolojik kaybı açısından  $\Delta$ MPTA ( $p=0.499$ ),  $\Delta$ HKA ( $p=0.6$ ),  $\Delta$ TSLOP ( $p=0.055$ ) açısından iki grup arasında istatistiksel anlamlı farklılık saptanamadı. Fonksiyonel sonuçlar açısından iki grup arasında istatistiksel olarak anlamlı fark saptansa da klinik olarak anlamlı farklılık saptanmadı.  $\Delta$ HSS ( $p=0.03$ )  $\Delta$ KSS ( $p=0.66$ )

## **Sonuç**

MAKYTO sonrası greft kullanılan ve kullanılmayan hastalar radyolojik düzeltme kaybı ve fonksiyonel sonuçlar açısından benzerdir.

## **Anahtar Kelimeler**

Yüksek tibial osteotomi, medial açık kama, greft, düzeltme kaybı, fonksiyonel sonuç

## **Kurul için notlar**

**Tablo Bilgisi**

Radyolojik ve fonksiyonel sonuçlar

	Grup 1 Greft (-) (n=81)	Grup 2 Greft (+) (n=44)	
			p değeri
$\Delta$ HKA, $\Delta$ TSLOP, $\Delta$ MPTA	0.28 $\pm$ 2.84, 0.69 $\pm$ 2.56, 0.17 $\pm$ 3.03	-0.02 $\pm$ 1.77, 1.5 $\pm$ 2.39, 0.27 $\pm$ 2.49	0.6, 0.055, 0.49
Preop HSS, Postop HSS, $\Delta$ HSS	36.2 $\pm$ 9.86, 88.06 $\pm$ 3.28, 51.8 $\pm$ 10.4	36.8 $\pm$ 7.9, 85.4 $\pm$ 10.6, 48.6 $\pm$ 11.6	0.036
Preop KSS, Postop KSS, $\Delta$ KSS	50.5 $\pm$ 9.9, 92.9 $\pm$ 2.9, 42.4 $\pm$ 9.9	48.02 $\pm$ 7.05, 90.02 $\pm$ 11.3, 42 $\pm$ 9.9	0.066